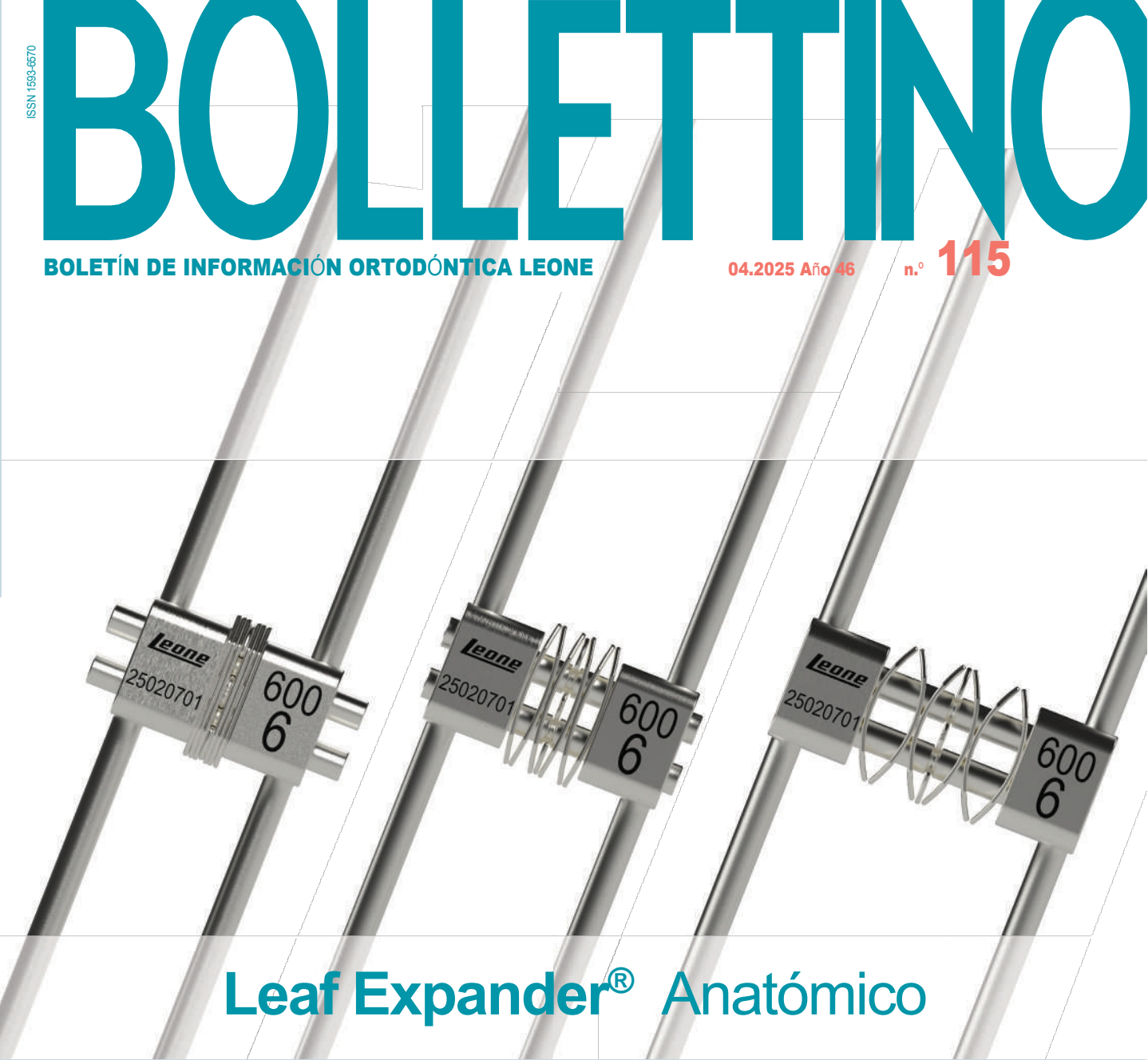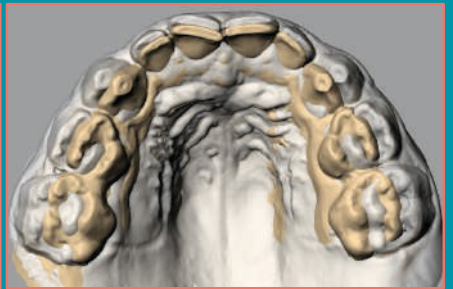

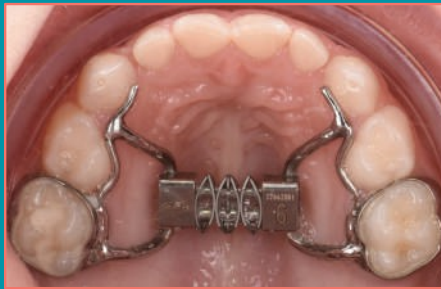
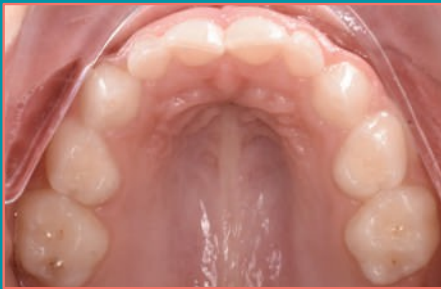

Leaf Expander[®] Anatómico



Agradecemos a la Dra. M. E. Grecolini por las imágenes

DESARROLLO DEL LEAF SELF EXPANDER® ANATÓMICO: UNA INNOVACIÓN PARA LOS PACIENTES MÁS PEQUEÑOS

Maria Elena Grecolini

DDS. MS.
Especialista en Ortodoncia,
Universidad de Módena

Cristiana Nocco

DDS. MS.
Especialista en Ortodoncia

Mimmo Castellana

Técnico dental en Mola di Bari

Valentina Lanteri

DDS. MS.
Especialista en Ortodoncia Especialista en
Odontopediatría Doctor en Ciencias
Odontológicas
Profesor asociado de la Universidad de Módena

INTRODUCCIÓN

Entre los problemas más frecuentes en ortodoncia interceptiva, el más común es el hipodesarrollo del maxilar superior, también denominado déficit transversal del maxilar, que puede manifestarse con un paladar estrecho y muy arqueado, además de un crecimiento insuficiente en sentido transversal y/o sagital, y que en ocasiones se traduce en una mordida cruzada posterior y/o en apiñamiento dental en la arcada superior.

La estrechez del maxilar superior puede causar diversos problemas, entre ellos: desarmonías oclusales y alteraciones estéticas; dificultades funcionales, como el estrechamiento de las vías respiratorias faríngeas y el aumento de la resistencia nasal; alteraciones en la postura de la lengua, que pueden contribuir a la reducción del espacio en la garganta y favorecer la respiración bucal.

Existen numerosos dispositivos ortodónticos que se utilizan habitualmente para ampliar los diámetros transversales del maxilar, con el objetivo de maximizar los efectos esqueléticos y minimizar los dentales. La expansión rápida del paladar es un procedimiento ortopédico que se utiliza desde hace más de 50 años en pacientes en fase de crecimiento, con el objetivo principal de abrir la sutura palatina media, aumentando de forma estable la anchura del maxilar superior. Sin embargo, numerosos estudios han demostrado que incluso la expansión lenta del maxilar superior puede tener efectos ortopédicos en los niños. A lo largo de los años, gracias a los efectos positivos observados en la salud general del paciente pediátrico tras el tratamiento de expansión palatina, las indicaciones para su uso se han ampliado considerablemente y el momento de intervención para resolver el problema se ha adelantado hasta considerar como edad ideal para iniciar la expansión palatina «*tan pronto como se detecte el déficit transversal en el niño*», por lo que se recomienda actuar incluso en la fase de diagnóstico precoz.

En el ámbito de los protocolos de expansión gradual del paladar, la eficacia clínica del **Leaf Expander®** es indiscutible, un dispositivo ortodóntico avanzado introducido en 2013. Evolución del E.L.A. (Expansor Lento Amortiguado), desarrollado por Lanteri y Francolini en 2005, el Leaf Expander® utiliza resortes de láminas de níquel-titanio MEMORIA® para garantizar una expansión maxilar controlada y predecible, anclado en los segundos molares de leche, sin efectos nocivos sobre la dentición permanente, sin necesidad de colaboración por parte del paciente y sin dolor. Sin embargo, en la práctica clínica, la expansión palatina en pacientes pediátricos y/o en presencia de un paladar especialmente estrecho y con bóveda palatina profunda puede presentar dificultades operativas significativas. Uno de los obstáculos más comunes se refiere a la colocación del tornillo de expansión, un aspecto que concierne tanto al clínico como al técnico dental encargado de la fabricación del dispositivo.

Esta problemática resulta aún más evidente en el caso del expansor Leaf Expander®, cuyo innovador diseño se caracteriza por la presencia de uno o varios resortes de lámina de níquel-titanio que requieren un pequeño espacio adicional. Por este motivo, surgió la necesidad de desarrollar una versión optimizada del tornillo Leaf Expander®, capaz de adaptarse de manera más eficaz a las arcadas extremadamente estrechas y a los pacientes poco cooperativos, una situación típica en niños de entre 4 y 6 años, que a menudo se enfrentan a su primer contacto con la odontología.

Para responder a estas necesidades, el nuevo dispositivo debía presentar las siguientes características fundamentales:

- a. Dimensiones reducidas, para adaptarse a paladares muy estrechos sin comprometer la comodidad del paciente.
- b. Expansión completamente preactivada, lo que elimina la necesidad de utilizar instrumentos intraorales, como la llave del expansor, a menudo difíciles de manejar en pacientes muy pequeños.

LEAF SELF EXPANDER® ANATÓMICO: UNA SOLUCIÓN INNOVADORA

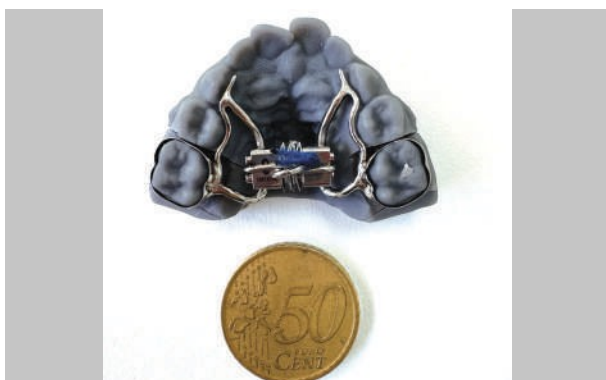
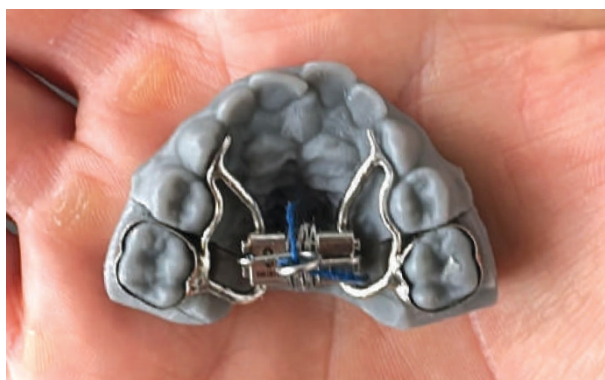
Para satisfacer estos requisitos, se ha desarrollado el **Leaf Self Expander® Anatómico**, un dispositivo que conserva el principio biomecánico del expansor Leaf Expander® (expansor preactivado equipado con resortes de lámina de níquel-titanio MEMORIA®), pero con un diseño optimizado para pacientes pediátricos.

Este dispositivo constituye una evolución directa del Leaf Expander® y ha demostrado ser igualmente eficaz en la expansión maxilar en los tratamientos precoces, obteniendo resultados comparables a los de la expansión rápida del paladar (R.E.P.).

El nuevo dispositivo **Leaf Self Expander® Anatómico** destaca por tres aspectos fundamentales:

1. dimensiones reducidas para un mejor ajuste en paladares estrechos;
2. la misma tecnología que el Leaf Self Expander® con resortes de láminas de níquel-titanio;
3. totalmente preactivado, capaz de expandir el paladar de forma programada y autónoma, sin necesidad de activaciones manuales.

El **Leaf Self Expander® Anatómico** es, por lo tanto, un dispositivo de ortodoncia fabricado generalmente en acero Cr-Co, diseñado a medida para cada paciente con bandas cementadas en los segundos molares de leche y soportes que se extienden hasta los caninos de leche. No obstante, la configuración puede personalizarse en función de la situación clínica del paciente. Cabe recordar que, a diferencia de los modelos tradicionales, el tornillo Leaf no ejerce su fuerza directamente sobre los dientes de apoyo, sino que comprime un resorte de lámina de níquel-titanio. Cuando el resorte se descomprime, recupera su forma original, generando una expansión controlada del maxilar superior. Dado que el **Leaf Self Expander® Anatómico** está destinado principalmente a pacientes de entre 4 y 6 años, está fabricado con un tornillo Leaf de 6 mm con una fuerza de 600 g y 6 resortes de lámina de níquel-titanio.



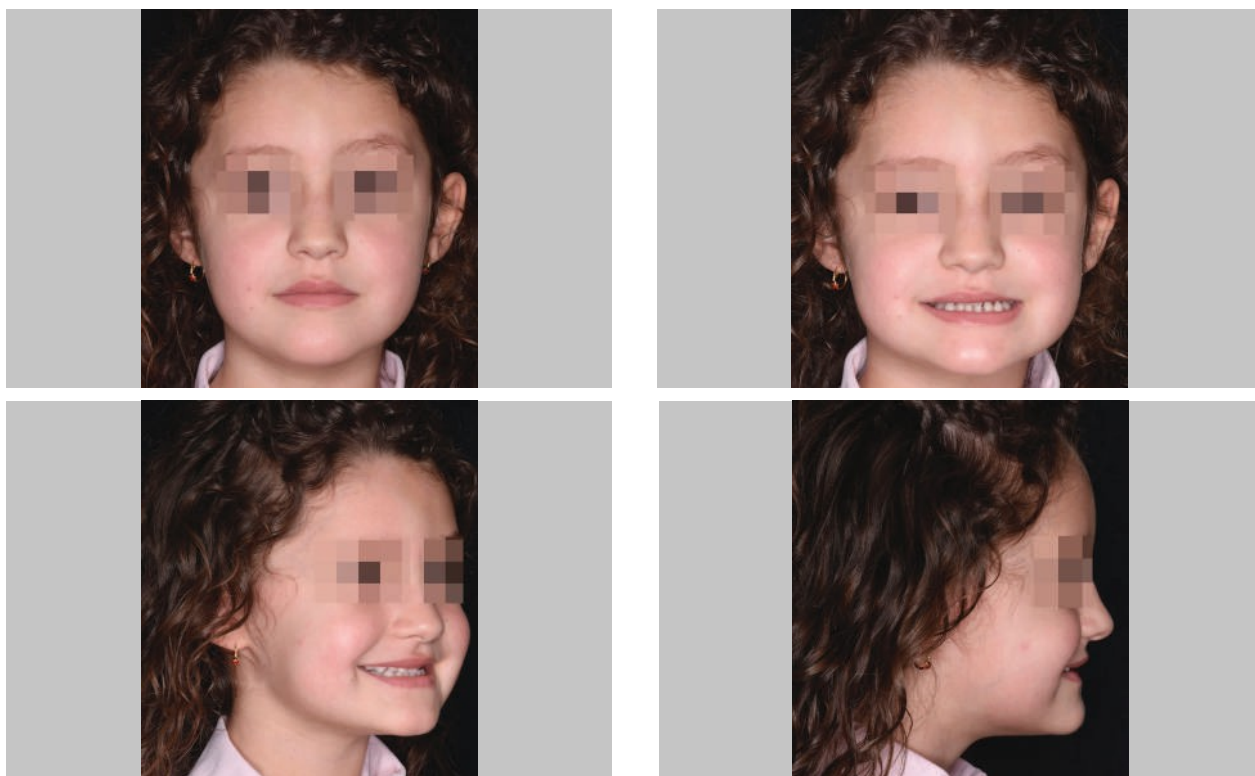
FIGS. 1a, b - Imagen ilustrativa que compara las reducidas dimensiones del Leaf Self Expander® Anatómico con una moneda de 50 céntimos. Esta comparación ayuda a visualizar lo mínimo que es el volumen que ocupa el tornillo, poniendo de relieve su tamaño compacto y su facilidad de adaptación en los pacientes más pequeños. Además, en la palma de la mano, el dispositivo resulta extremadamente pequeño y discreto, lo que demuestra su ergonomía y su practicidad clínica.

A continuación, presentamos dos casos clínicos de pacientes de entre 4 y 5 años, tratados con el **Leaf Self Expander® Anatómico**. El objetivo de estos casos es ilustrar la eficacia del dispositivo en la expansión palatina precoz, poniendo de relieve los resultados obtenidos y los beneficios clínicos observados.

CASOS CLÍNICOS TRATADOS CON LEAF SELF EXPANDER® ANATÓMICO

CASO n.º 1 - G. R., 4 años y 10 meses, sexo femenino

Los padres traen a nuestra consulta a la paciente G. R., de 4 años y 10 meses, de raza caucásica, para una visita de ortodoncia, solicitada expresamente a raíz de su preocupación por el trastorno de apnea obstructiva del sueño que padece la niña. Este problema fue detectado por el otorrinolaringólogo tras una visita especializada y la realización de un examen polisomnográfico.



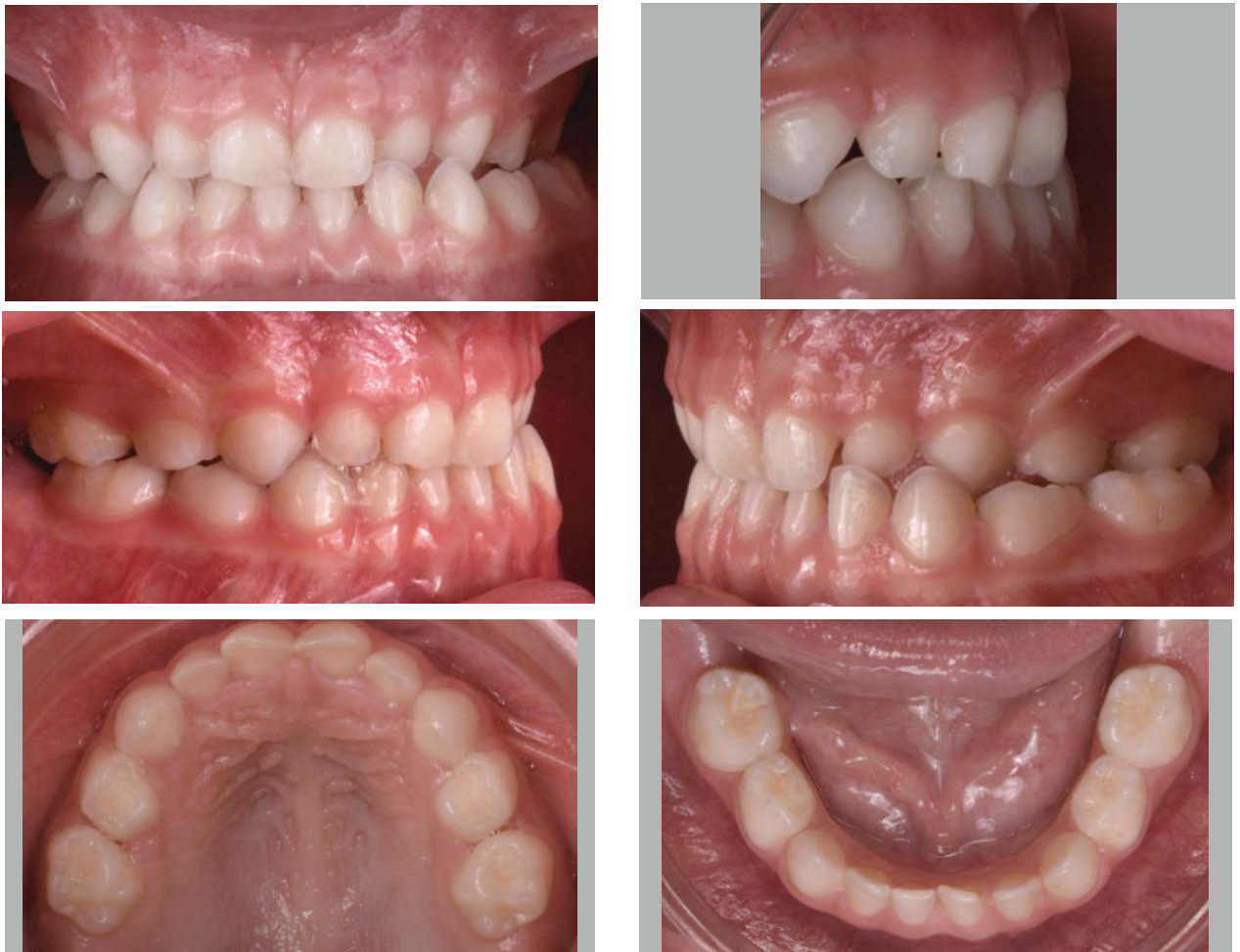FIGS. 2a-d - Fotografías extraorales de la paciente G. R.

En la exploración clínica extraoral, en la vista frontal, la paciente presenta una marcada asimetría facial causada por una desviación funcional de la mandíbula hacia la izquierda.

Las proporciones verticales son buenas, con una división equitativa del rostro en tercios. El perfil se presenta plano, con el ángulo nasolabial abierto.

El escalón labial es positivo, acompañado de un labio superior tónico y bien estructurado, pero con escaso soporte de la sustancia dental.

Los labios están bien alineados en reposo.



FIGS. 3a-f - Fotografías intraorales de la paciente G. R.

En la exploración intraoral se observa una dentición de leche, una mordida cruzada lateral izquierda que afecta a los dientes 62, 63, 64 y 65, y una falta de coincidencia de las líneas medias, con la línea media superior desviada 2 mm hacia la derecha.

Las relaciones oclusales son de Clase I en los caninos y molares de leche a derecha e izquierda.

Sobremordida de 1,32 mm y sobremordida vertical de 1,45 mm.

No se observan lesiones cariosas.

El examen de los tejidos blandos muestra que las mucosas están intactas; los frenillos presentan una inserción y un estado trofológico normales.

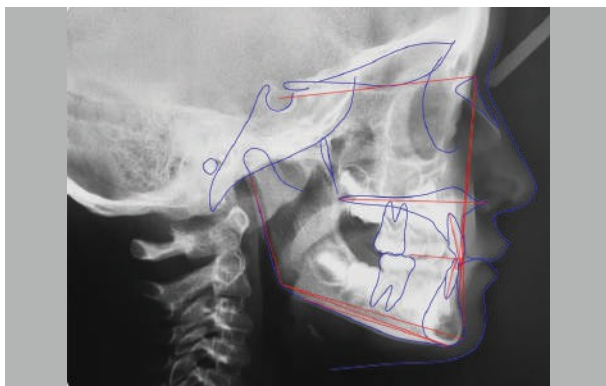
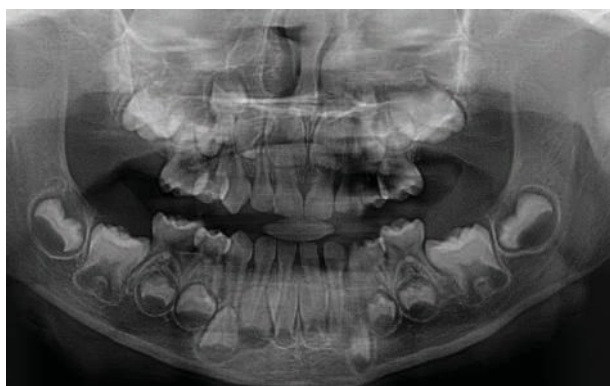
El análisis de la ortopantomografía pone de manifiesto un marcado apiñamiento dental tanto en la arcada superior como en la inferior, además de la presencia de yemas de los segundos molares en fase de desarrollo.

El estudio de los modelos pone de manifiesto una arcada maxilar y mandibular simétrica.

El análisis funcional pone de manifiesto una falta de coincidencia de las líneas medias, debida en parte a una desviación mandibular lateral izquierda de tipo funcional.

No se observan síntomas de patologías articulares.

El estudio cefalométrico pone de manifiesto relaciones esqueléticas que tienden a la Clase III (ANPg $-0,71^\circ$) en un paciente hipodivergente (S.N/Go.Gn $23,26^\circ$).



FIGS. 4a, b - Ortopantomografía y radiografía de frente-lateral derecha, con trazado cefalométrico.

Sagittal Skeletal Relations		
Maxillary Position S-N-A	82° ± 3.5°	78.27
Mandibular Position S-N-B	80° ± 3.5°	79.98
Sagittal Jaw Relation A-N-Pg	2° ± 2.5°	- 0.71
Wits Appraisal	-1 ± 2.0	- 0.83
Vertical Skeletal Relations		
Maxillary Inclination S-N/ANS-PNS	8° ± 3.0°	8.10
Mandibular Inclination S-N/Go-Gn	33° ± 2.5°	23.26
Vertical Jaw Relation ANS-PNS/Go-Gn	25° ± 6.0°	15.15
Dento-Basal Relations		
Maxillary Incisor Inclination 11-ANS-PNS	110° ± 6.0°	102.89
Mandibular Incisor Inclination 41 -Go-Gn	94° ± 7.0°	86.61
Mandibular Incisor Compensation 41 -A-Pg (mm)	2 ± 2.0	- 2.23
Maxillary Incisor Compensation 11 -A-Pg (mm)	6 ± 2.0	-1.06
Dental Relations		
Overjet (mm)	3.5 ± 2.5	1.32
Overbite (mm)	2 ± 2.5	1.45
Intercisal Angle	132° ± 6.0°	155.34

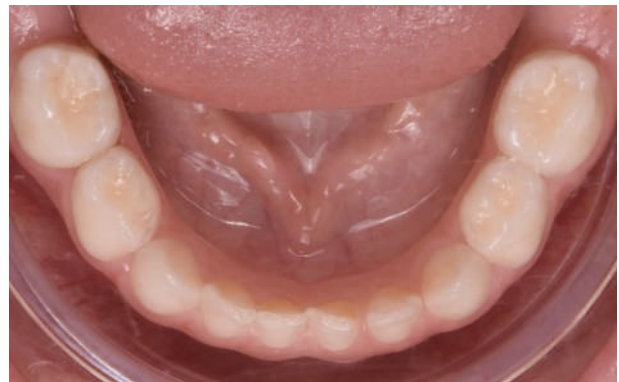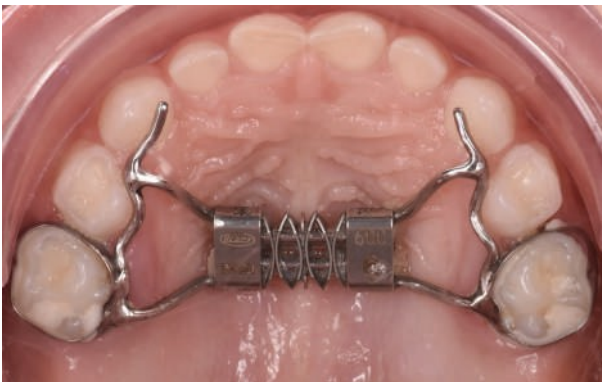
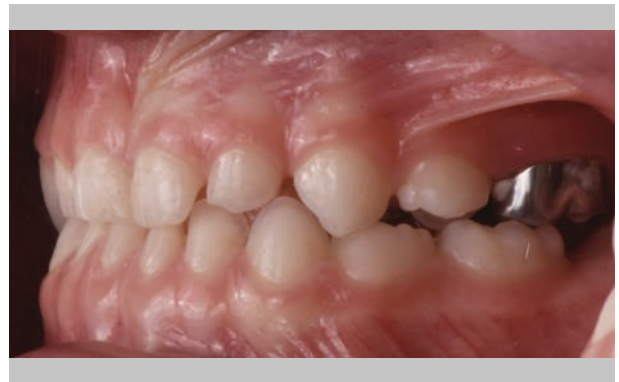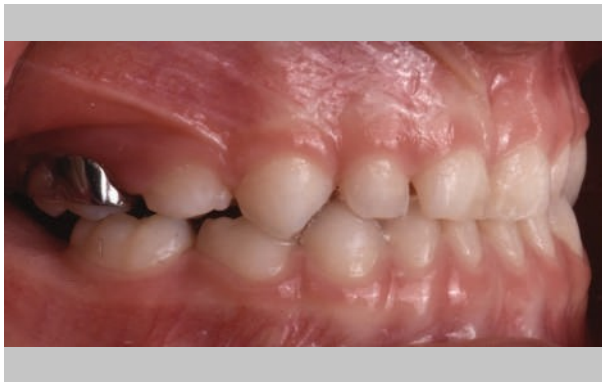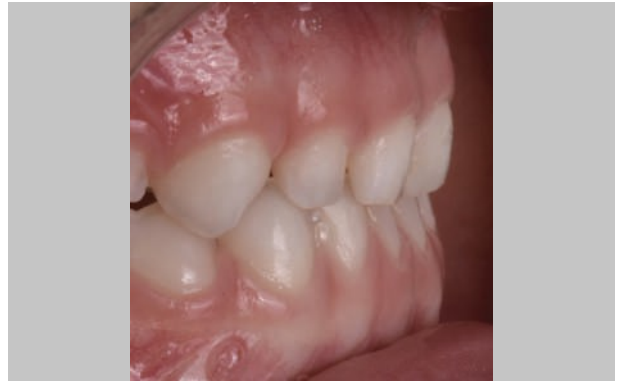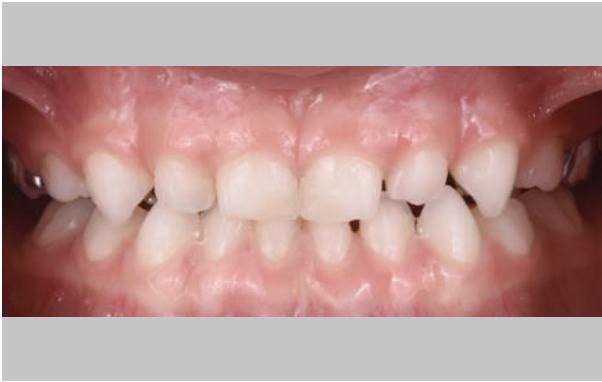PLAN DE TRATAMIENTO

El tratamiento de la paciente G. R. consistió únicamente en la aplicación de un expansor **Leaf Self Expander® Anatómico** en los segundos molares de leche:

- se llevó a cabo una expansión lenta del maxilar superior para mejorar los diámetros transversales superiores y permitir la corrección de la mordida cruzada lateral izquierda;
- la forma del arco superior parece mejorada y las relaciones oclusales son congruentes;
- Se observa una normalización progresiva y espontánea de la sobremordida.

Del análisis de los resultados se desprende:


- el logro de una buena estética y la recuperación de una bonita sonrisa, respaldada por una posición correcta de los dientes;
- relaciones de Clase I a nivel de los caninos y molares a la derecha y a la izquierda; líneas medias casi coincidentes;
- buenas relaciones de overjet y sobremordida.



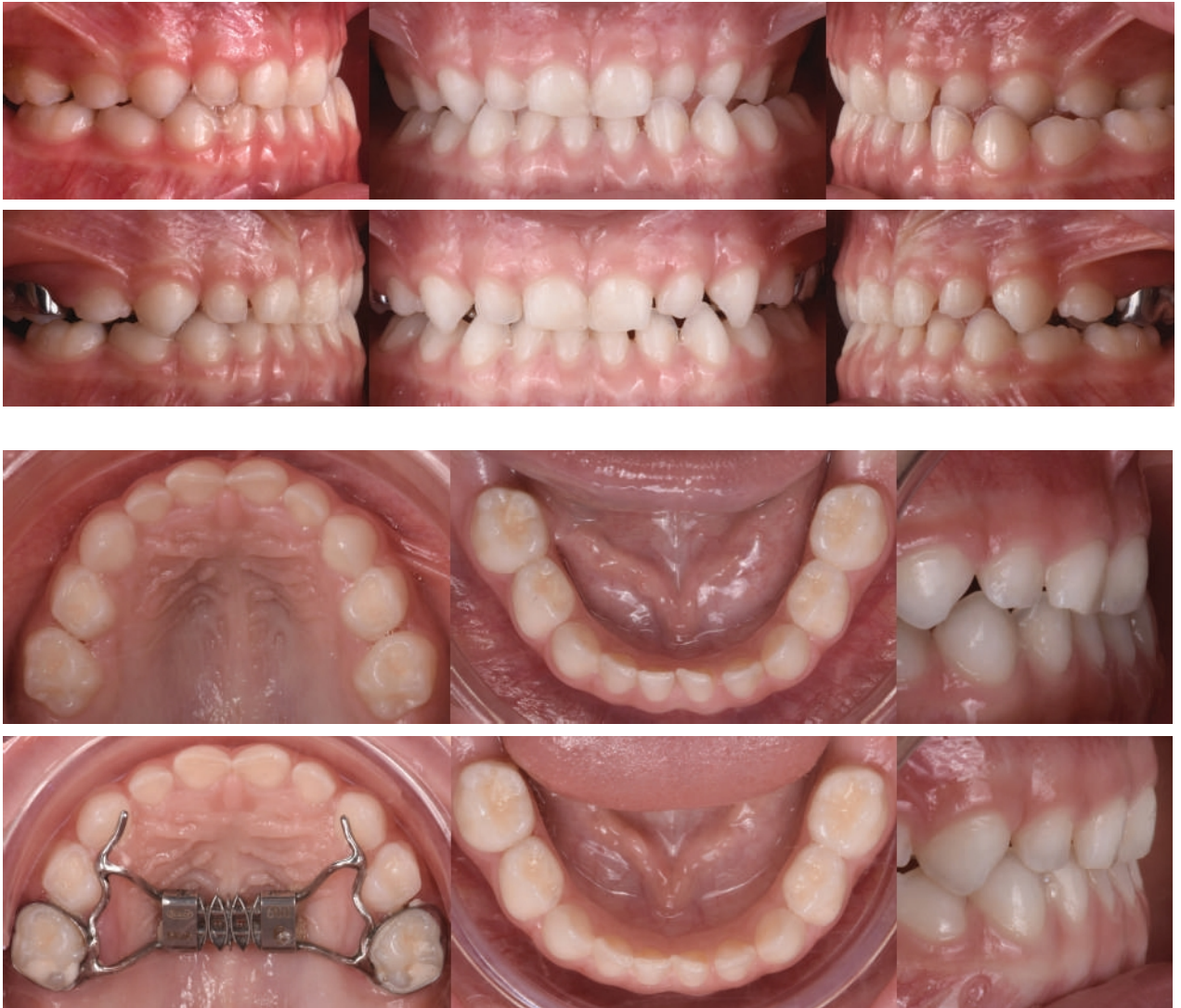FIGS. 5a-f - Las imágenes documentan el resultado final de la expansión del maxilar superior obtenida mediante el tratamiento con Leaf Self Expander®Anatómico. El aumento del diámetro transversal de la arcada superior se ha completado con éxito, devolviendo a la estructura maxilar una conformación óptima. Además, se observa la presencia de los espacios primarios, característicos de la dentición de leche, señal de un correcto desarrollo de la arcada dental

COMPARACIÓN ANTES Y DESPUÉS DEL TRATAMIENTO

Será necesario realizar un seguimiento del crecimiento de la pequeña paciente G. R. y reevaluar el caso con el paso del tiempo.

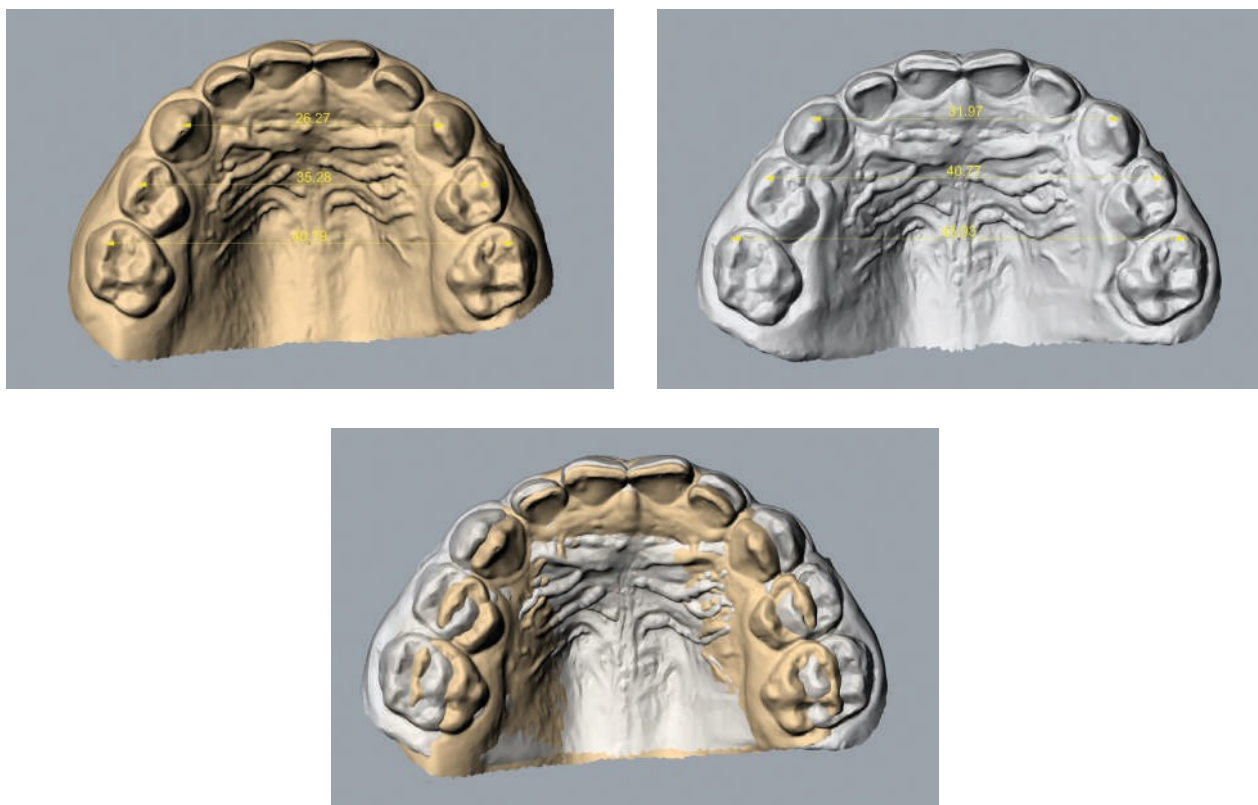


FIGS. 6a, b - Comparación antes y después del tratamiento: fotografías extraorales



FIGS. 7a-n - Comparación antes y después del tratamiento: fotografías intraorales

MATCHING



FIGS. 8a-c - Situación PREVIO al tratamiento (a), situación POSTERIOR al tratamiento (b), superposición de las imágenes PREVIO y POSTERIOR al tratamiento utilizando las arrugas palatinas como referencia para la superposición (c)

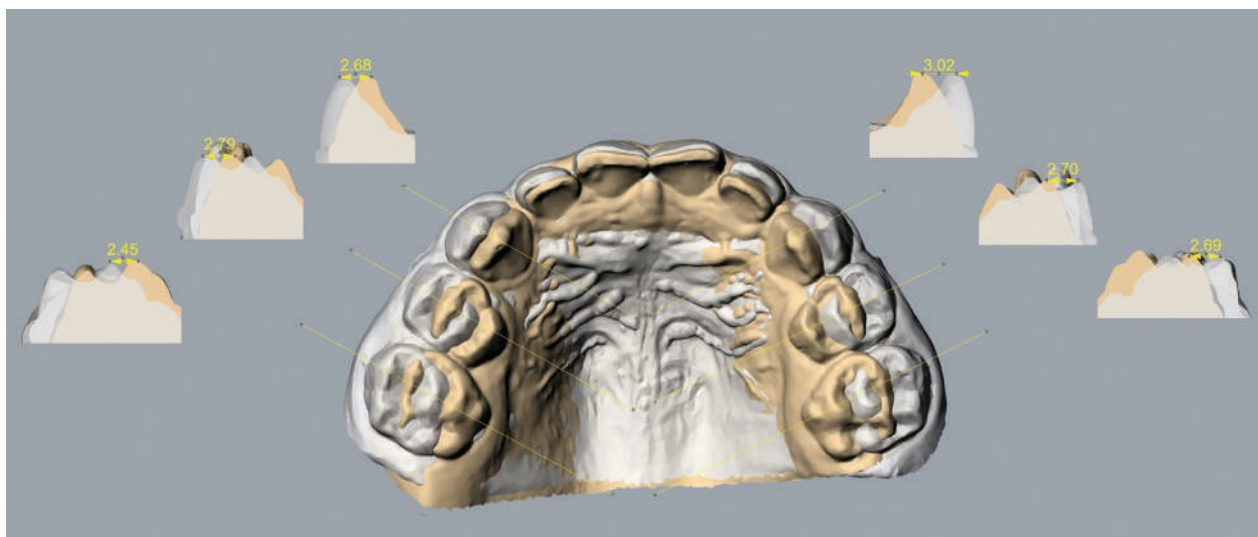


FIG. 9 - Comparación PRE y POST-tratamiento con el detalle de la expansión visualizada en sección de cada elemento dental de los cuadrantes posteriores: cabe destacar el movimiento corporal

CASO n.º 2 - M. A., 5,6 años, sexo femenino

La pequeña paciente del siguiente caso clínico que les presentamos también llegó a nuestro conocimiento tras una consulta con un otorrinolaringólogo, quien, tras una evaluación minuciosa, le diagnosticó apnea obstructiva del sueño. Los padres, preocupados por la situación, llevaron a la paciente M. A., de 5 años y 6 meses, a una evaluación ortodóntica con el fin de explorar posibles soluciones terapéuticas.

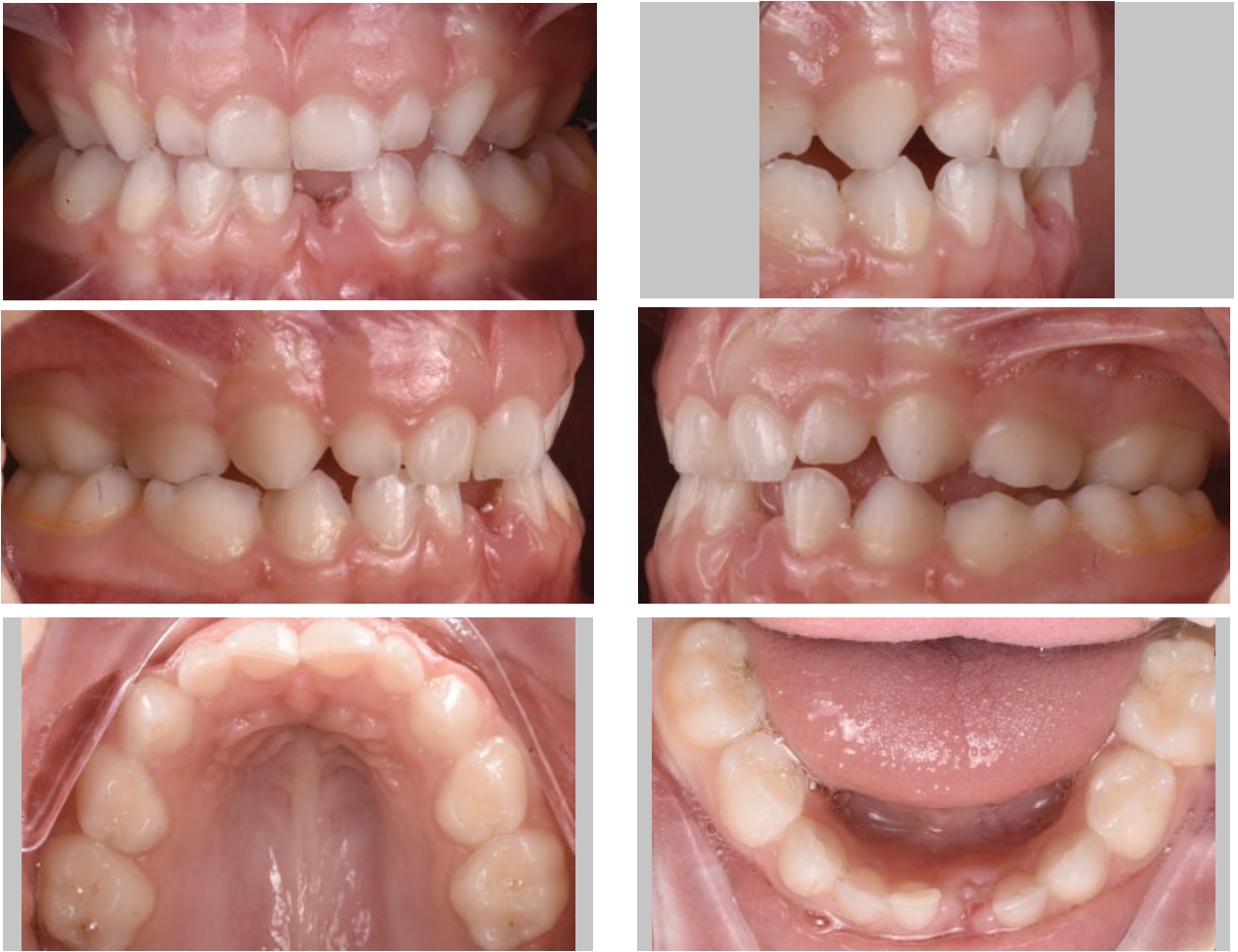

FIGS. 10a-d - Fotografías extraorales de la paciente M. A.

En la vista frontal, la paciente presenta un rostro simétrico, de forma ovalada.

Las proporciones verticales se encuentran dentro de la norma.

El perfil es plano, con el ángulo nasolabial abierto y el labio superior sin soporte dental. Los labios están cerrados en reposo.



FIGS. 11a-f - Fotografías intraorales de la paciente M. A

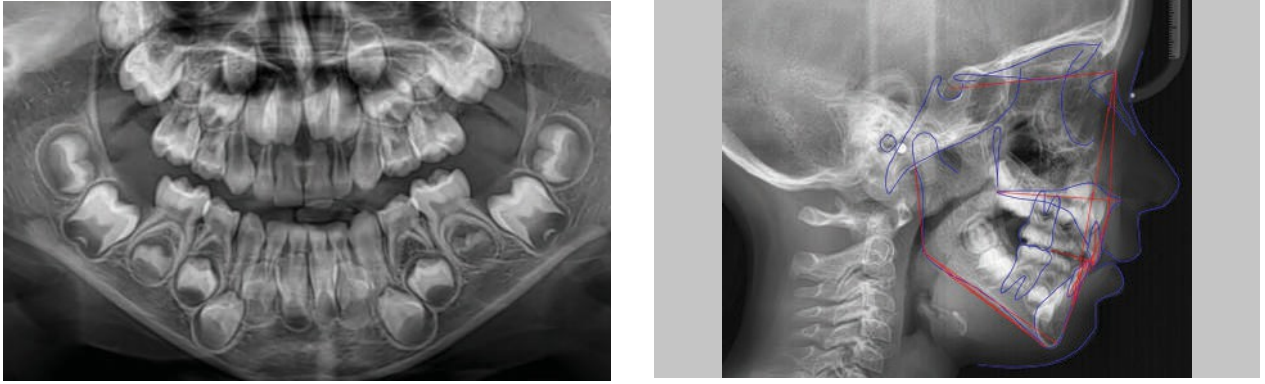
El examen intraoral revela una fase de dentición temporal con inicio de la primera fase de cambio dental. Mordida cruzada bilateral a la derecha y a la izquierda, presencia de cresta WALA reducida, coincidencia de las líneas medias. Las relaciones oclusales son de Clase II, con contacto canino y molar de leche a derecha e izquierda, overjet de 2,36 mm y overbite de 1,4 mm.

No se observan lesiones cariosas, pero la higiene bucal es apenas suficiente.

El análisis de los tejidos blandos muestra mucosas intactas; los frenillos presentan una inserción y un estado trofológico normales. El estudio de los modelos pone de manifiesto una arcada maxilar simétrica con bóveda palatina profunda.

La arcada mandibular parece simétrica, con apiñamiento de grado medio en el sector anterior, donde se observa el inicio de la erupción del diente 31 en posición ectópica.

No se observan síntomas de patologías articulares.



FIGS. 12a, b - Ortopantomografía y teleradiografía en proyección laterolateral derecha, con trazado cefalométrico

Sagittal Skeletal Relations		
Maxillary Position S-N-A	82° ± 3.5°	81.09
Mandibular Position S-N-B	80° ± 3.5°	73.53
Sagittal Jaw Relation A-N-Pg	2° ± 2.5°	7.56
Wits Appraisal	-1 ± 2.0	2.17
Vertical Skeletal Relations		
Maxillary Inclination S-N/ANS-PNS	8° ± 3.0°	10.03
Mandibular Inclination S-N/Go-Gn	33° ± 2.5°	33.85
Vertical Jaw Relation ANS-PNS/Go-Gn	25° ± 6.0°	23.83
Dento-Basal Relations		
Maxillary Incisor Inclination 11-ANS-PNS	110° ± 6.0°	90.14
Mandibular Incisor Inclination 41 -Go-Gn	94° ± 7.0°	90.04
Mandibular Incisor Compensation 41 -A-Pg (mm)	2 ± 2.0	-1.24
Maxillary Incisor Compensation 11 -A-Pg (mm)	6 ± 2.0	1.20
Dental Relations		
Overjet (mm)	3.5 ± 2.5	2.36
Overbite (mm)	2 ± 2.5	1.40
Interincisal Angle	132° ± 6.0°	155.99

De la interpretación de la radiografía panorámica se desprende el estado de la dentición de leche, así como la presencia de todas las yemas de los dientes definitivos, incluidas las de los segundos molares.

Apiñamiento radiográfico de grado grave.

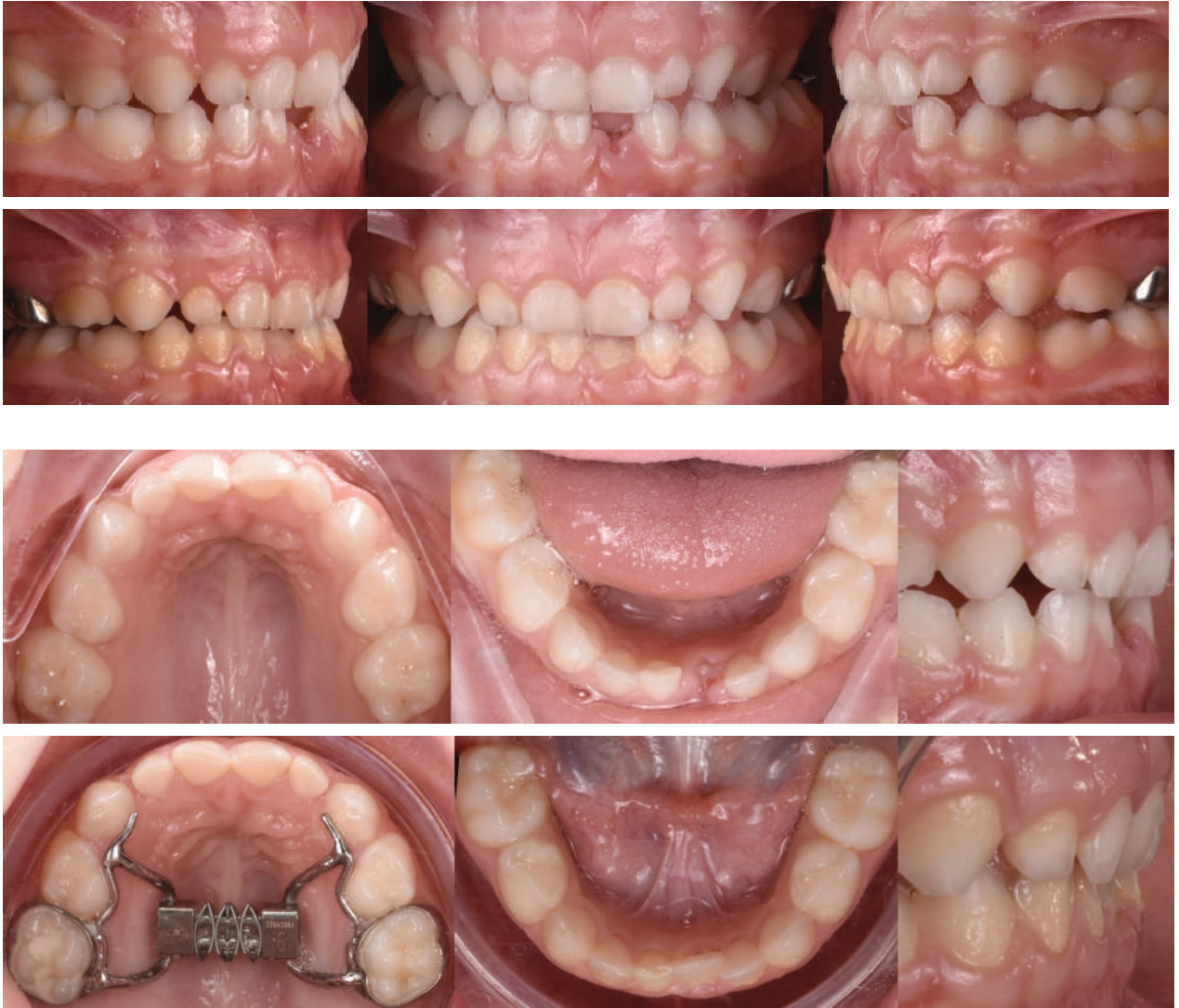El estudio cefalométrico pone de manifiesto relaciones esqueléticas de Clase II (ANPg 7,76°) en un paciente con divergencia normal (S.N/Go.Gn 33,85).

PLAN DE TRATAMIENTO

El tratamiento de la paciente M. A. consistió únicamente en la aplicación de un expansor **Leaf Self Expander® Anatómico** en los segundos molares de leche. La expansión rápida del maxilar superior se llevó a cabo para mejorar los diámetros transversales superiores y permitir la corrección de la mordida cruzada posterior bilateral, tanto a la derecha como a la izquierda.

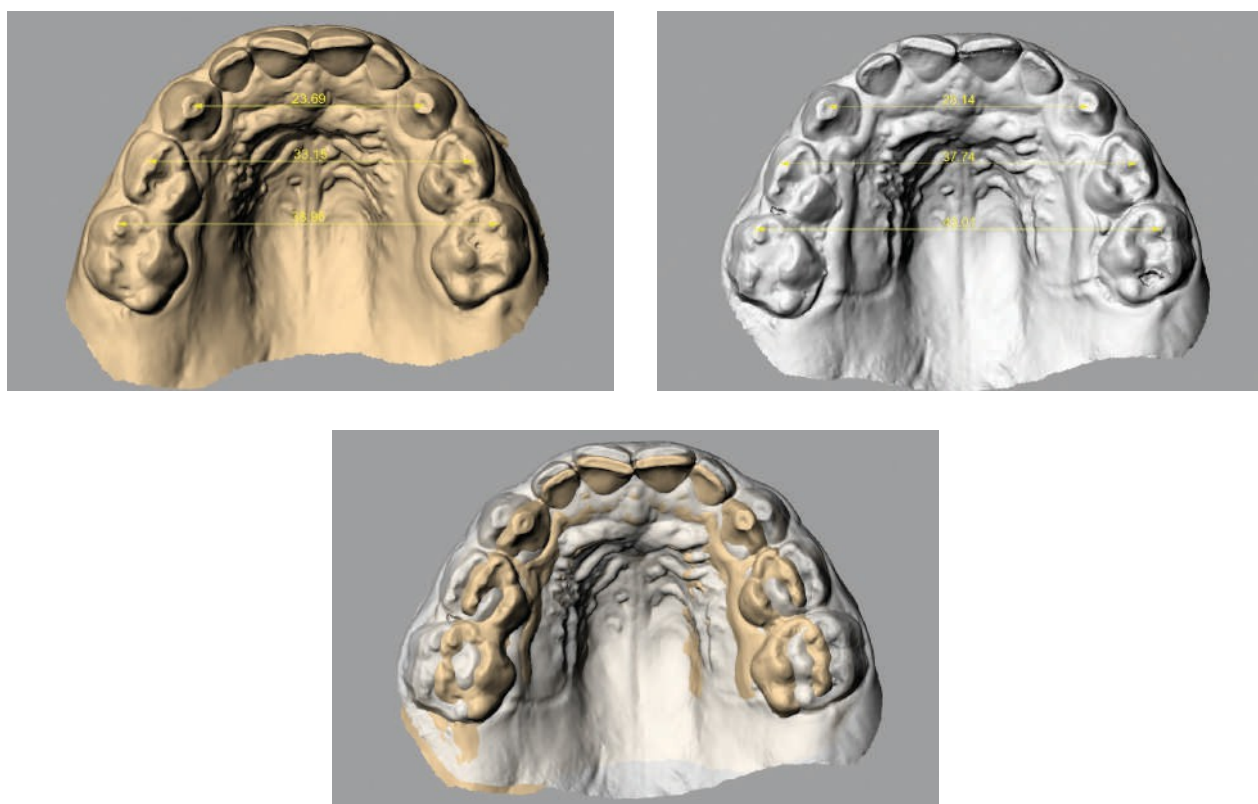
La forma del arco superior parece normalizada y las relaciones oclusales son ahora congruentes.

COMPARACIÓN PREVIA Y POSTERIOR AL TRATAMIENTO



FIGS. 13a-n - Comparación antes y después del tratamiento: fotografías intraorales

COINCIDENCIA



FIGS. 14a-c - Situación PRE-tratamiento (a), situación POST-tratamiento (b), superposición PRE y POST-tratamiento utilizando las arrugas palatinas como referencia para la superposición (c)

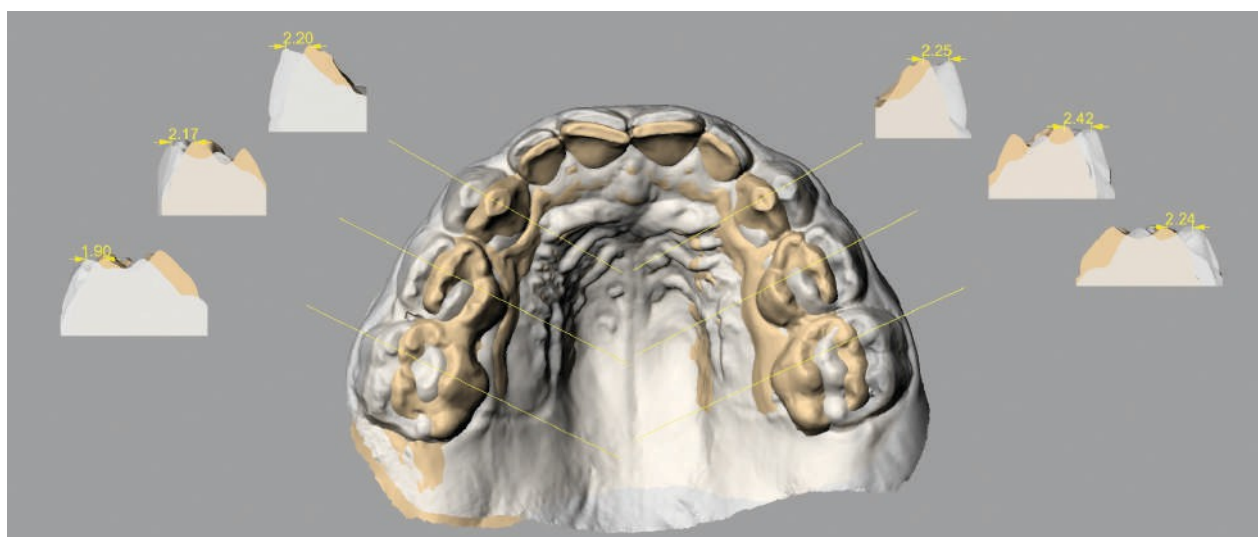


FIG. 15 - Comparación PRE y POSTRATAMIENTO con el detalle de la expansión visualizada en sección de cada elemento dental de los cuadrantes posteriores: cabe destacar el movimiento corporal

CONCLUSIONES

Las Recomendaciones Clínicas en Odontostomatología, publicadas por el Ministerio de Sanidad en 2014, subrayan la importancia de abordar de forma precoz los problemas transversales del maxilar. Estas anomalías pueden influir en el desarrollo esquelético, creando asimetrías e interfiriendo en la relación entre las dimensiones transversales, sagitales y verticales del cráneo. Numerosos estudios, realizados mediante la comparación con otros dispositivos de expansión y basados en mediciones de modelos digitales, teleradiografías laterolaterales y posteroanteriores y CBCT, han demostrado que la intervención precoz, mediante la aplicación de fuerzas ligeras sobre las suturas intermaxilares aún activas, produce cambios significativos en la anchura transversal del maxilar y determina importantes efectos ortopédicos.

Los resultados clínicos obtenidos confirman la eficacia, la eficiencia y la facilidad de uso del **Leaf Self Expander® Anatómico** en la corrección de defectos maxilares transversales en pacientes pediátricos, con una amplitud del maxilar superior muy reducida, en los que resulta difícil o incluso imposible colocar cualquier otro tipo de tornillo de expansión. Este tratamiento, que no requiere la colaboración activa del paciente, garantiza la máxima comodidad y optimiza la ergonomía clínica; gracias también a sus reducidas dimensiones, resulta una opción terapéutica válida en el tratamiento de pacientes con dimensiones maxilares extremadamente reducidas. Las

modificaciones de la arcada superior obtenidas mediante el uso del **Leaf Self Expander® Anatómico** con tornillo de 6 mm – 600 g, han permitido corregir las mordidas cruzadas posteriores en el 100 % de los casos tratados, dos de los cuales se han descrito anteriormente. En conclusión, a la luz de los resultados clínicos obtenidos, esperamos que el **Leaf Self Expander® Anatómico** pueda considerarse una herramienta terapéutica válida de primera elección para el tratamiento de la insuficiencia transversal del maxilar superior en pacientes en fase de diagnóstico de déficit transversal precoz, sin tener que esperar ni posponer el inicio de un plan terapéutico por falta de instrumentos adecuados o por dificultades en el manejo clínico del paciente infantil.

BIBLIOGRAFÍA

- Ferro R, Besostri A, Olivieri A, Quinzi V, Scibetta D. Prevalencia de la mordida cruzada en una muestra de niños italianos en edad preescolar. *Eur J Paediatr Dent. Publicado en línea en diciembre de 2016; 17(4):307-309.*
- G. Lombardo, F. Vena1, P. Negri1, S. Pagano1, C. Barilotti1, L. Paglia2, S. Colombo, M. Orso, S. Cianetti. Prevalencia mundial de la maloclusión en las diferentes etapas de la dentición: una revisión sistemática y un metaanálisis. *Eur J Paediatr Dent. Publicado en línea en 2020.*
- McNamara JA. Deficiencia transversal maxilar. *Am J Orthod Dentofacial Orthop. 2000;117(5):567-570. doi:10.1016/S0889-5406(00)70202-2.x*
- Kecik D, Kocadereli I, Saatci I. Evaluación de los cambios en el tratamiento de la mordida cruzada posterior funcional en la dentición mixta. *Am J Orthod Dentofacial Orthop. 2007;131(2):202-215. doi:10.1016/j.ajodo.2005.03.030.*
- Lippold C, Stamm T, Meyer U, Végh A, Moiseenko T, Danesh G. Tratamiento precoz de la mordida cruzada posterior: un ensayo clínico aleatorizado. *Trials. 2013;14(1):20. doi:10.1186/1745-6215-14-20.*
- Piancino MG, Talpone F, Dalmasso P, Debernardi C, Lewin A, Bracco P. Secuenciación inversa de los patrones de masticación antes y después del tratamiento de niños con mordida cruzada posterior unilateral. *Eur J Orthod. 2006;28(5):480-484. doi:10.1093/ejo/cjl014.*
- Piancino MG, Talpone F, Vallelonga T, Frongia G, Debernardi CL, Bracco P. ¿Expansión palatina lenta o rápida para el tratamiento precoz de la mordida cruzada posterior unilateral? Evaluación de la corrección de los ciclos masticatorios inversos. *Prog Orthod. 2010;11(2):138-144. doi:10.1016/j.pio.2010.09.006.*
- Iodice G, Danzi G, Cimino R, Paduano S, Michelotti A. Asociación entre la mordida cruzada posterior y la asimetría esquelética y muscular: una revisión sistemática. *Eur J Orthod. 2016;38(6):638-651. doi:10.1093/ejo/cjw003.*
- D. Ciavarella, A. Monsurrò, G. Padricelli, G. Battista, L. Laino, L. Perillo. Mordida cruzada posterior unilateral en adolescentes: evaluación electromiográfica superficial. *Eur J Paediatr Dent. Publicado en línea en marzo de 2012;13(1):25-8.*
- Ministerio de Sanidad. RECOMENDACIONES CLÍNICAS EN ODONTOSTOMATOLOGÍA. Publicado en línea en 2017.
- Ugolini A, Agostino P, Silvestrini-Biavati A, Harrison JE, Batista KB. Tratamiento ortodóntico de las mordidas cruzadas posteriores. *Grupo Cochrane de Salud Bucodental, ed. Base de Datos Cochrane de Revisiones Sistemáticas. 2021;2021(12). doi:10.1002/14651858.CD000979.pub3*
- Melsen B, Ghafari JG. Mitos y evidencia en la expansión palatina. *Semin Orthod. 2023;29(3):278-288. doi:10.1053/j.sodo.2023.04.003.*
- Isaacson J, Robert, Ingram H, Arthur. II. Fuerzas presentes durante el tratamiento. *Angle Orthod. Publicado en línea en 1964.*
- Storey E. Respuesta de los tejidos al movimiento de los huesos. *Am J Orthod. Publicado en línea en 1973.*
- E. Preston Hicks. Expansión maxilar lenta: un estudio clínico de la respuesta esquelética frente a la dental a una fuerza de baja magnitud. *American Journal of Orthodontics. 1978;73:121-141.*
- Bracco P, Solinas GF. Uso y control de la «placa funcional de mordida» en el tratamiento precoz de la mordida cruzada. *Mundo Ortod. Publicado en línea en 1979.*
- S. J. Chaconas, J. A. de Alba y Levy. Aplicaciones ortopédicas y ortodónticas del aparato Quad-Helix. *Am J Orthod. Publicado en línea en 1977.*

- Akkaya S. Comparación de los cambios en el arco dental y el perímetro del arco entre los procedimientos de expansión maxilar rápida y lenta con fijación adhesiva. *Eur J Orthod.* 1998;20(3):255-261. doi:10.1093/ejo/20.3.255.
- Zhou Y, Long H, Ye N, et al. La eficacia de la expansión maxilar no quirúrgica: un metaanálisis. *Eur J Orthod.* 2014;36(2):233-242. doi:10.1093/ejo/cjt044.
- Martina R, Cioffi I, Farella M, et al. Cambios transversales determinados por la expansión maxilar rápida y lenta: un ensayo controlado aleatorio basado en tomografía computarizada de baja dosis. *Orthod Craniofac Res.* 2012;15(3):159-168. doi:10.1111/j.1601-6343.2012.01543.x
- Inchingolo AM, Patano A, De Santis M, et al. Comparación de diferentes tipos de expansores palatinos: revisión exploratoria. *Children.* 2023;10(7):1258. doi:10.3390/children10071258.
- Bucci R, D'Antò V, Rongo R, Valletta R, Martina R, Michelotti A. Efectos dentales y esqueléticos de las técnicas de expansión palatina: una revisión sistemática de la evidencia actual procedente de revisiones sistemáticas y metaanálisis. *J Oral Rehabil.* 2016;43(7):543-564. doi:10.1111/joor.12393.
- Perillo L, De Rosa A, Iaselli F, d'Apuzzo F, Grassia V, Cappabianca S. Comparación entre la expansión maxilar rápida y la mixta mediante una evaluación de los efectos dentoalveolares en la cefalometría posteroanterior. *Prog Orthod.* 2014;15(1):46. doi:10.1186/s40510-014-0046-9.
- Beretta DM, Mangano DA, Lanteri DC, Gianolio DA. El Leaf Self Expander: expansión maxilar sin colaboración.
- A. Gianolio, C. Cherchi, V. Lanteri. Expansión maxilar rápida y lenta: un estudio cefalométrico posteroanterior. *Eur J Paediatr Dent.* Publicado en línea en 2014.
- Lanteri V, Gianolio A, Gualandi G, Beretta M. Cambios tridimensionales maxilares tras la expansión lenta con expansor de hoja en una muestra de pacientes en crecimiento: un estudio piloto. *Eur J Paediatr Dent.* 2018;(1):29-34. doi:10.23804/ejpd.2018.19.01.05
- Claudio Lanteri, Matteo Beretta, Valentina Lanteri, Alessandro Gianolio, Claudia Cherchi, Lorenzo Franchi. El expansor de hoja para el tratamiento en casos de falta de colaboración en la dentición mixta. *J Clin Orthod.* Publicado en línea en 2016.
- Di Ventura A, Lanteri V, Farronato G, et al. Evaluación tridimensional de la expansión maxilar rápida anclada a los molares primarios: efectos directos sobre el arco maxilar y la respuesta mandibular espontánea. *Eur J Paediatr Dent.* 2019;(1):38-42. doi:10.23804/ejpd.2019.20.01.08.
- Lanteri V, Farronato M, Ugolini A, et al. Cambios volumétricos en las vías respiratorias superiores tras una expansión maxilar rápida y lenta en pacientes en fase de crecimiento: un estudio de casos y controles. *Materials.* 2020;13(10):2239. doi:10.3390/ma13102239
- Lanteri V, Cossellu G, Farronato M, et al. Evaluación de la estabilidad de las rugosidades palatinas mediante una técnica de superposición 3D-3D tras una expansión maxilar lenta (SME). *Sci Rep.* 2020;10(1):2676. doi:10.1038/s41598-020-59637-5.
- Abate A, Ugolini A, Maspero C, Silvestrini-Biavati F, Caprioglio A, Lanteri V. Comparación de los cambios esqueléticos, dentoalveolares y periodontales tras el uso de un expansor de lámina de Ni-Ti y la expansión maxilar rápida: una evaluación tridimensional basada en tomografía computarizada de haz cónico (CBCT). *Clin Oral Investig.* 2023;27(9):5249-5262. doi:10.1007/s00784-023-05144-6.
- Abate A, Ugolini A, Bruni A, Quinzi V, Lanteri V. Evaluación tridimensional en modelo digital de la rotación espontánea del primer molar superior tras el uso de un expansor de láminas de Ni-Ti y un expansor maxilar rápido: ensayo controlado aleatorio en dos centros. *Orthod Craniofac Res.* 2025;28(1):104-115. doi:10.1111/ocr.12849.
- Ugolini A, Abate A, Donelli M, et al. Cambios dentoalveolares mandibulares espontáneos tras la expansión maxilar rápida (RME), la expansión maxilar lenta (SME) y el uso del expansor de hoja: una revisión sistemática. *Children.* 2024;11(4):501. doi:10.3390/children11040501.
- Lanteri V, Quinzi V, Silvestrini Biavati F, et al. Efectos sobre la superficie palatina en pacientes en dentición mixta tratados con expansor de hoja y expansor palatino rápido, en comparación con sujetos no tratados: un ensayo clínico aleatorizado. *Eur J Paediatr Dent.* 2024;(Acceso anticipado):1. doi:10.23804/ejpd.2024.2208.
- Ugolini A, Cossellu G, Farronato M, Silvestrini-Biavati A, Lanteri V. Ensayo multicéntrico, prospectivo y aleatorizado sobre el dolor y las molestias durante la expansión maxilar: expansor de hoja frente a expansor Hyrax. *Int J Paediatr Dent.* 2020;30(4):421-428. doi:10.1111/ipd.12612.
- Rutili V, Nieri M, Franceschi D, Pierleoni F, Giuntini V, Franchi L. Comparación entre la expansión maxilar rápida y la lenta en cuanto a los resultados comunicados por los pacientes en pacientes en fase de crecimiento: una revisión sistemática y un metaanálisis. *Prog Orthod.* 2022;23(1):47. doi:10.1186/s40510-022-00440-5.
- Lanteri V, Farronato M, Ugolini A, et al. Cambios volumétricos en las vías respiratorias superiores tras la expansión maxilar rápida y lenta en pacientes en crecimiento: un estudio de casos y controles. *Materials.* 2020;13(10):2239. doi:10.3390/ma13102239.
- Lanteri V, Cossellu G, Farronato M, et al. Evaluación de la estabilidad de las rugosidades palatinas mediante una técnica de superposición 3D-3D tras una expansión maxilar lenta (SME). *Sci Rep.* 2020;10(1):2676. doi:10.1038/s41598-020-59637-5.
- Abate A, Ugolini A, Maspero C, Silvestrini-Biavati F, Caprioglio A, Lanteri V. Comparación de los cambios esqueléticos, dentoalveolares y periodontales tras el uso de un expansor de lámina de Ni-Ti y la expansión maxilar rápida: una evaluación tridimensional basada en CBCT. *Clin Oral Investig.* 2023;27(9):5249-5262. doi:10.1007/s00784-023-05144-6.
- Abate A, Ugolini A, Bruni A, Quinzi V, Lanteri V. Evaluación tridimensional en un molde digital de la rotación espontánea del primer molar superior tras el uso de un expansor de láminas de Ni-Ti y un expansor maxilar rápido: ensayo controlado aleatorio en dos centros. *Orthod Craniofac Res.* 2025;28(1):104-115. doi:10.1111/ocr.12849.
- Ugolini A, Abate A, Donelli M, et al. Cambios dentoalveolares mandibulares espontáneos tras la expansión maxilar rápida (RME), la expansión maxilar lenta (SME) y el expansor de láminas: una revisión sistemática. *Children.* 2024;11(4):501. doi:10.3390/children11040501.
- Lanteri V, Quinzi V, Silvestrini Biavati F, et al. Efectos sobre la superficie palatina en pacientes en fase de dentición mixta tratados con un expansor de hoja y un expansor palatino rápido, en comparación con sujetos no tratados: un ensayo clínico aleatorizado. *Eur J Paediatr Dent.* 2024;(Acceso anticipado):1. doi:10.23804/ejpd.2024.2208.
- Ugolini A, Cossellu G, Farronato M, Silvestrini-Biavati A, Lanteri V. Ensayo multicéntrico, prospectivo y aleatorizado sobre el dolor y las molestias durante la expansión maxilar: expansor de hoja frente a expansor Hyrax. *Int J Paediatr Dent.* 2020;30(4):421-428. doi:10.1111/ipd.12612.
- Rutili V, Nieri M, Franceschi D, Pierleoni F, Giuntini V, Franchi L. Comparación entre la expansión maxilar rápida y la lenta en cuanto a los resultados comunicados por los pacientes en pacientes en fase de crecimiento: una revisión sistemática y un metaanálisis. *Prog Orthod.* 2022;23(1):47. doi:10.1186/s40510-022-00440-5.

EXPANSIÓN MAXILAR CON DISPOSITIVOS DE ANCLAJE ESQUELÉTICO: UN PROTOCOLO CONTEMPORÁNEO DE ALTA PREVISIBILIDAD

Giuseppe Perinetti

Profesional independiente en Nocciano (PE) y Pordenone

Alex Bruno, Paolo Tonini

Socios de NEXXTA Spa, responsables de la sede de Udine Tricesimo (UD)

Jasmina Primozic

Catedrática de Ortodoncia de la Universidad de Liubliana, Eslovenia

Gabriela Poede

Asistente de la Clínica Odontostomatológica de Pordenone

SEGUNDA PARTE

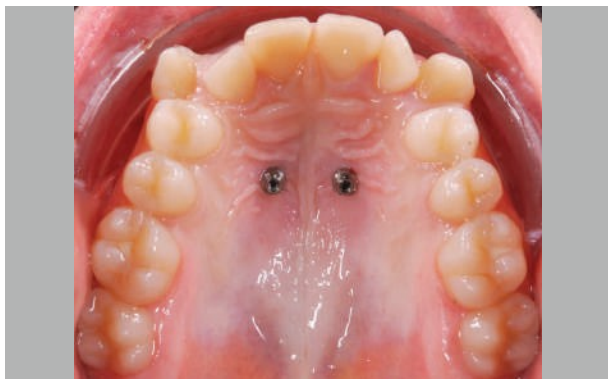3.3 Colocación de minitornillos, montaje, manejo y retirada del expansor

3.3.A Protocolo de 2 visitas con impresión para el expansor

Cuando se sigue un protocolo de dos visitas, se toma la impresión tras la colocación de los minitornillos para la fabricación del dispositivo ortodóntico. En el caso de una impresión tradicional, es preferible utilizar materiales de silicona. Una impresión en una sola fase es más que suficiente. Tras la inserción de los minitornillos y antes de tomar la impresión, los transfer deben colocarse sobre los minitornillos, asegurándose de que queden bien fijados. Se recomienda encarecidamente que los transfer de laboratorio se atornillen a los minitornillos para garantizar una posición precisa y evitar caídas accidentales en la cavidad bucal.

Posteriormente, una vez retirada la impresión, es necesario comprobar que no haya burbujas ni deformaciones en las zonas de interés para la fabricación del dispositivo (boca del paladar y áreas alrededor de los dientes, especialmente los molares, que a menudo se incluyen en el dispositivo). Por último, los transferes atornillados se retiran de los minitornillos y, por lo general, no es necesario enviarlos al laboratorio.

El mismo procedimiento puede realizarse con escáneres intraorales sustituyendo los transfer por Scan Body (Fig. 17a, b).



FIGS. 17a, b - Fotografías intraorales de los minitornillos sin y con Scan Body

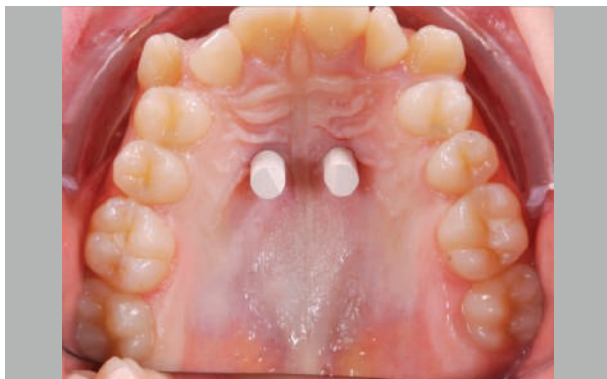
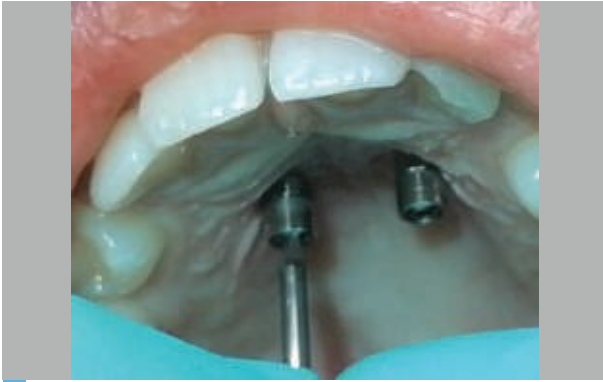
FIG. 17b

En concreto, el sistema Leone® cuenta con Scan Body (y transfer) atornillados a minitornillos. Estos componentes atornillados hacen que el posicionamiento sea más fiable, ya que no se ve afectado por la compresión de la mucosa y no existe riesgo de caídas accidentales (como ocurre con los moldes metálicos). No obstante, hay que prestar atención al atornillar estos componentes, por lo que es fundamental aplicar una fuerza muy ligera y detenerse en cuanto se note el tope (sin apretar). Durante el escaneo, es necesario que el Scan Body tenga al menos un punto de contacto físico con la mucosa; de lo contrario, el software podría eliminarlo al considerarlo un artefacto.

En el conjunto de componentes Leone se incluye también una herramienta manual para la inserción y extracción de los Scan Body, mientras que, para la copia metálica, se utiliza el mismo destornillador que para los tornillos de fijación (Fig. 18a, b).

En caso de que se prevean cuatro minitornillos muy próximos entre sí, es recomendable tomar una doble impresión alternando los mismos Scan Body (Fig. 19). En caso de dificultad, también se pueden realizar múltiples escaneos, cada uno con un único Scan Body. El laboratorio se encargará de «realinear» digitalmente los análogos con los Scan Body y de unir los escaneos si hay más de uno.



FIGS. 18a, b - Fotografías intraorales de la inserción/retirada de los transfer de laboratorio (Fig. 18a) y de los Scan Body (Fig. 18b) con los correspondientes drivers

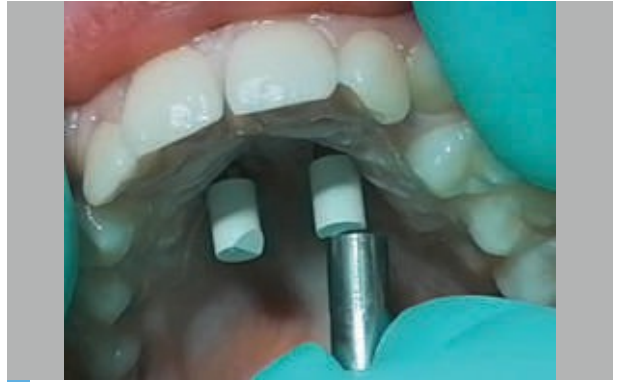

FIG. 18b

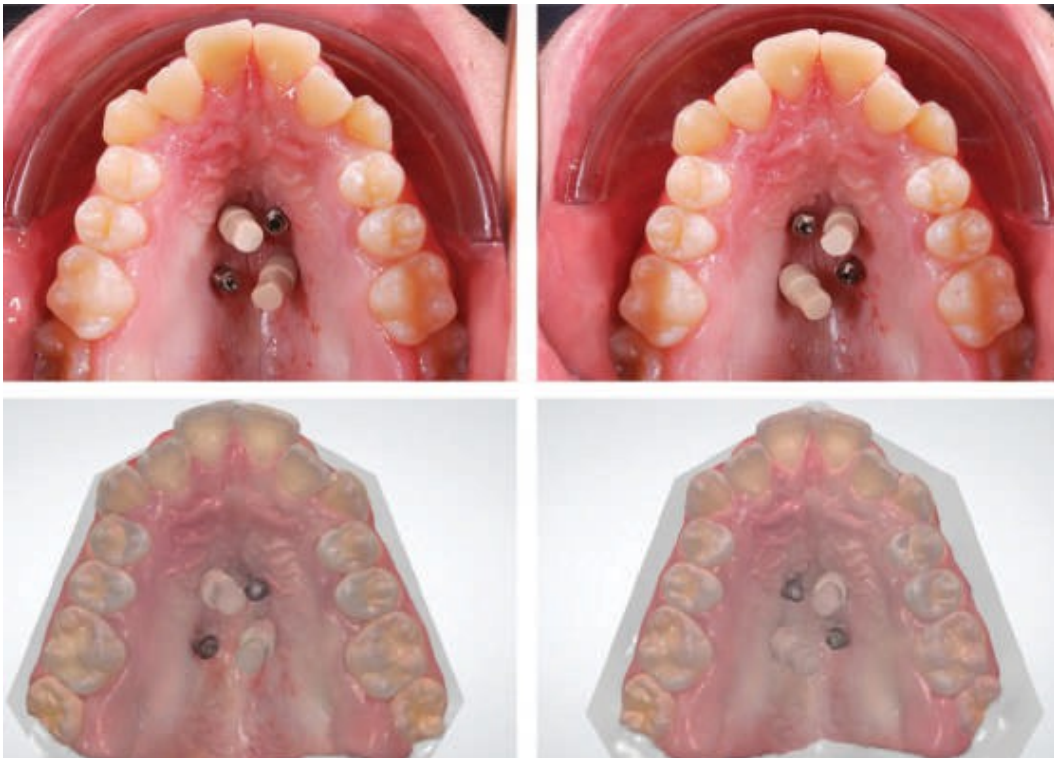


FIG. 19 - Escaneo intraoral con los Scan Body en el caso de 4 minitornillos

3.3.B Protocolo de una sola visita sin toma de impresión para expansor

El protocolo de una sola visita debería reservarse a profesionales con experiencia en el caso de los dispositivos con dos minitornillos. Cuando se deba colocar un expansor con cuatro minitornillos, sería muy recomendable evitar el protocolo de una sola visita, incluso en el caso de profesionales con experiencia, ya que las variables de inserción son más difíciles de controlar, con el riesgo de tener que modificar el dispositivo que se va a colocar en una sesión posterior.

Cuando se sigue un protocolo de una sola visita, solo se toma una impresión: esta se utilizará tanto para la planificación como para la fabricación de la plantilla y el correspondiente dispositivo ortodóntico. En una sola sesión, se colocan los minitornillos y se monta el dispositivo. Este procedimiento reduce el tiempo de consulta y resulta muy ventajoso cuando las mismas impresiones se utilizan también para un pegado indirecto realizado en la misma sesión. En el caso del montaje del dispositivo según un protocolo de una sola visita, pueden surgir complicaciones debido a una desviación de los minitornillos con respecto al eje de inserción. En el caso de 4 minitornillos (rara vez todos paralelos), incluso una inserción excesiva o insuficiente modifica la distancia entre las cabezas de los propios minitornillos, lo que dificulta el montaje del dispositivo. En ocasiones, estas desviaciones son mínimas y se encuentran dentro de la tolerancia del espacio de los anillos de fijación o de los pilares, por lo que no plantean problemas. En los casos de desviaciones mayores, no está indicado retocar el dispositivo para no debilitarlo en exceso y hacer que sea susceptible de fracturas durante el tratamiento.

Para reducir al mínimo la imprecisión en la inserción guiada de los minitornillos, se recomienda realizar un orificio piloto utilizando una pieza de mano para implantes o un atornillador protésico (con los ajustes indicados anteriormente) en lugar del instrumento manual, lo que puede resultar útil para mejorar la precisión de la inserción.

3.3.C Componentes necesarios para la inserción de los minitornillos

El sistema Leone® para anclaje palatino (Fig. 20) incluye:

- a. Conector (o mandril) con tope para plantilla
- b. Extensión para el conector
- c. Fresa para orificio piloto con tope para plantilla
- d. Transfer para impresión en silicona o escáner corporal para escaneo intraoral.
- e. Análogo de laboratorio
- f. Tornillo de fijación (para fijar el dispositivo al minitornillo)
- g. Casquillo metálico (para insertar en el tubo guía de la plantilla)
- h. Llave de apriete para el tornillo de fijación
- i. Llave manual para la extracción de los minitornillos
- j. Tornillos de sujeción (para fijar el expansor a los minitornillos).

Los minitornillos autorroscantes y autopercorantes que se comercializan actualmente tienen un diámetro de 2 mm y una longitud de 7, 9, 11 y 13 mm.

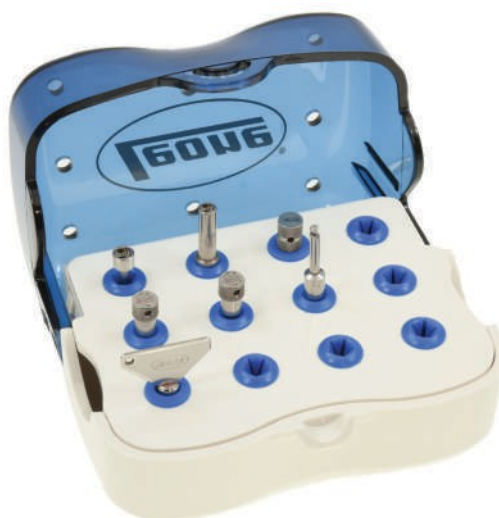
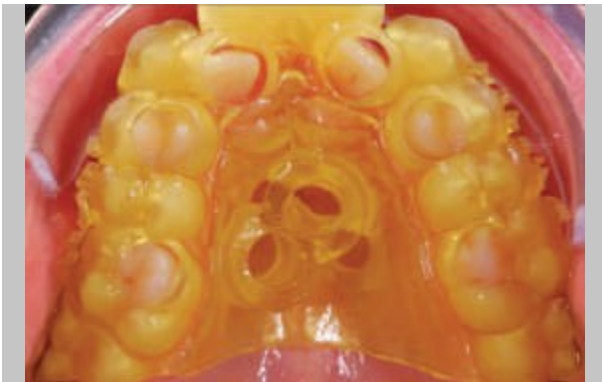
FIG. 20 - Kit para la inserción de minitornillos

3.3.D Colocación de la plantilla e inserción de los minitornillos

En primer lugar, la plantilla debe probarse sobre la arcada dental para garantizar su precisión. Los orificios de la superficie oclusal de la plantilla facilitan la inspección. A continuación, se aplica la anestesia local, teniendo en cuenta que incluso una leve inflamación de la mucosa podría reducir la estabilidad de la plantilla; por ello, esta debe volver a probarse inmediatamente después de la aplicación de la anestesia. En ocasiones, los minitornillos deben colocarse tan próximos entre sí que no es posible disponer de tubos guía lo suficientemente separados como para que no se enreden entre sí y, al mismo tiempo, garantizar la estabilidad durante la inserción. En estos casos (especialmente cuando se planifican expansores sobre 4 minitornillos), se requieren 2 o más plantillas. La longitud de los minitornillos seleccionados se indica en el cuerpo de la plantilla o en cada tubo guía de la misma para facilitar los procedimientos clínicos (Fig. 21a, b).



FIGS. 21a, b - Plantillas para la colocación de 4 minitornillos palatinos en una MARPE en adultos

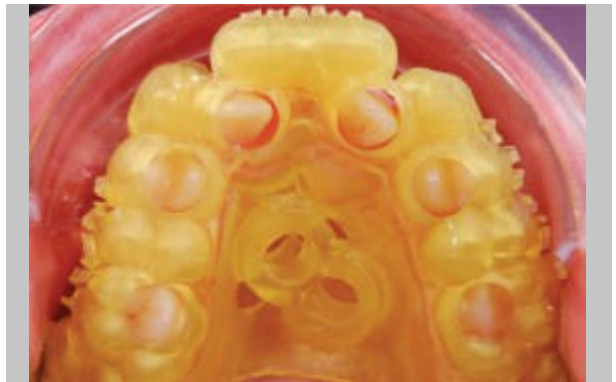

FIG. 21b

Antes de iniciar el procedimiento de inserción de los minitornillos, se recomienda que el paciente se enjuague la boca con un colutorio de clorhexidina. A continuación, se vuelve a colocar la plantilla sobre la arcada dental con los casquillos insertados en los tubos guía. Para mayor estabilidad, el asistente puede sujetar la plantilla en su posición durante la inserción de los minitornillos.

Se indica que el par de inserción de los minitornillos es de hasta 24 Ncm en el caso de los minitornillos de 1,5 mm de diámetro (los palatinos suelen ser de 2 mm). Es importante señalar que estos datos se refieren a la inserción de los minitornillos sin plantilla. Cuando se utiliza una plantilla, incluso una ligera discrepancia entre el eje de inserción previsto y el real provoca una fricción en el interior del casquillo, donde el mandril es empujado en dirección centrífuga por la cabeza del minitornillo. Las pruebas de laboratorio han demostrado que los minitornillos de 2 mm de diámetro (los utilizados para el anclaje palatino) tienen una carga de rotura de alrededor de 50 Ncm; por lo tanto, se recomienda no superar los 40 Ncm (aunque la zona de la punta es más delgada: puede romperse incluso con fuerzas menores, como 40 Ncm). Por este motivo, cuando se utiliza una plantilla, es aconsejable mantener valores de par que no superen los 40 Ncm.

Al insertar los minitornillos, si se encuentra una resistencia considerable y un par de apriete de 40 Ncm no resultara suficiente, podría resultar muy útil desenroscar el minitornillo medio giro (girándolo en sentido contrario) y, a continuación, reanudar la inserción (tanto con mandos manuales como eléctricos). Esta operación puede repetirse incluso 2 o 3 veces si es necesario. La fricción que se genera en la guía se produce hacia el final de la inserción del minitornillo (cuando quedan 2 o 3 mm); por lo tanto, otra posibilidad es retirar la plantilla y completar la inserción sin ella. Este procedimiento es seguro cuando se sigue un protocolo de 2 visitas. Si se observa el modelo con los análogos, se intuye hasta dónde deben llegar las cabezas de los minitornillos con respecto a la mucosa. La posterior toma de la impresión o el escaneo garantizará la adecuación del expansor.

Es importante detener la inserción del minitornillo una vez que el tope del mandril entre en contacto con el collarín del casquillo (Fig. 22); de lo contrario, el minitornillo podría introducirse demasiado y no encajar correctamente con el expansor. En caso de duda, en un protocolo de una sola visita se pueden introducir los minitornillos casi por completo para realizar una primera prueba del dispositivo. La inserción completa (por lo general, no más de 1 mm) se realizará posteriormente y sin utilizar la plantilla.




FIG. 22 - Detalle del tope del husillo en contacto con el collarín del casquillo

Independientemente de la sujeción de la plantilla sobre la arcada dental, durante la inserción de los minitornillos, la plantilla puede levantarse (especialmente en la zona posterior debido a la dirección de inserción). Por lo tanto, durante la inserción de los minitornillos, es recomendable comprobar que la plantilla esté estable y, posteriormente, sujetarla firmemente sobre la arcada durante la inserción. En caso de que la plantilla se levante, el mandril llegará prematuramente al tope del casquillo antes de que el minitornillo esté completamente insertado. Este fenómeno también podría dar lugar a una menor precisión en el posicionamiento del minitornillo. Como se ha indicado anteriormente, en casos de levantamiento considerable de la plantilla durante la realización del orificio piloto o durante la inserción de los minitornillos, puede llegar a producirse incluso la fractura de la fresa o del propio minitornillo. Para evitar el levantamiento de la plantilla, son necesarios dos procedimientos:

- 1) El asistente debe sujetar firmemente la parte posterior de la plantilla contra las superficies oclusales de los premolares y molares;
- 2) el operador debe ejercer una presión firme con un dedo sobre la cabeza del mango, tratando de aplicar una fuerza intrusiva lo más posible a lo largo del eje de inserción del minitornillo. Evite ejercer presión sobre el mango, ya que se crea un brazo de palanca que facilita una inserción descentrada del minitornillo, lo que obliga a la plantilla a levantarse (con el consiguiente aumento del par de inserción).

Cuanto más se desvíe el mini tornillo de su eje al penetrar en los tejidos, mayor será la dificultad para insertarlo, pero también para extraer el mandril del casquillo. Una vez finalizada la inserción, si no se consigue extraer el mandril de la plantilla, es recomendable desconectar la pieza de mano y retirar la plantilla completa junto con todo el mandril.

Por último, un último procedimiento que podría facilitar la inserción del minitornillo a lo largo del eje previsto consiste en introducirlo en el husillo y girarlo para comprobar que la punta del minitornillo no presente oscilaciones, o que estas sean mínimas. De hecho, no siempre que el minitornillo se monta en el mandril entra a lo largo del eje correcto; a veces puede estar ligeramente descentrado, pero de tal manera que solo se aprecia bien al hacer girar el propio minitornillo. Cuanto mayores sean las oscilaciones de la punta del tornillo miniatura, mayor será la probabilidad de que entre descentrado. Este problema es más evidente con los tornillos miniatura de mayor longitud. Por lo tanto, cuanto mayor sea la longitud del tornillo miniatura, mayor será la dificultad de montar un dispositivo en un protocolo de una sola visita.

3) 3.E Precisión en la colocación de los minitornillos con plantilla

La inserción guiada de minitornillos con plantilla presenta distorsiones mínimas, tal y como se recoge en un estudio² independiente realizado con el sistema REPLICIA®⁽³⁾ que ha demostrado desviaciones de hasta un 6 % en el eje de inserción entre lo real y lo planificado. Dicha discrepancia es intrínseca al procedimiento utilizado, independientemente de los sistemas empleados, y por el momento no es posible obtener un resultado mejor. No obstante, dicha discrepancia sigue siendo aceptable y no afecta a la estabilidad de los minitornillos. La mínima discrepancia entre lo planificado y lo real puede suponer un problema en caso de que se desee llevar a cabo un protocolo de una sola visita.

De hecho, es posible que el dispositivo no encaje perfectamente en las cabezas de los minitornillos, lo que haría necesaria una modificación del mismo. Por lo tanto, los protocolos de una sola visita están destinados a operadores expertos. Los autores aconsejan protocolos de una sola visita para expansores de dos minitornillos y recomiendan un protocolo de dos visitas para todos los casos de expansores de cuatro minitornillos, independientemente de la experiencia del operador.

3.3.F Realización del orificio piloto

El orificio piloto no siempre es imprescindible, ya que los minitornillos son autoperforantes y autorroscantes. No obstante, los autores recomiendan fresas para orificios piloto de diámetro inferior al del núcleo del minitornillo. El sistema Leone prevé una fresa para orificio piloto de 1,1 mm de diámetro frente a un núcleo del minitornillo de 1,3 mm. La realización del orificio piloto es un paso delicado, ya que el sobrecalentamiento del hueso podría provocar la necrosis del tejido y, por consiguiente, la pérdida del minitornillo. También debe tenerse en cuenta la reducida posibilidad de irrigación de los tejidos cuando se utiliza una plantilla. Para reducir el riesgo de lesiones en los tejidos, basta con utilizar un número reducido de revoluciones. Aunque no existen pruebas científicas con directrices al respecto, es razonable no superar las 30/40 revoluciones por minuto. Las fresas incluidas en el kit Leone presentan una muesca de referencia para orificios piloto de diferente profundidad en función de la longitud del minitornillo utilizado. Por lo general, el orificio piloto es menos profundo que la longitud del minitornillo y se limita a la primera cortical.

Las indicaciones para el uso del orificio piloto siguen siendo:

- a.** cuando se desee la máxima precisión de inserción con respecto a la planificación, como en los protocolos de una sola visita (aunque aún no se haya demostrado en ningún estudio);
- b.** hueso especialmente duro, que pueda provocar daños en la punta o la fractura del minitornillo;
- c.** inserción bicortical de los minitornillos.

El procedimiento sin orificio piloto sigue siendo un protocolo a veces impredecible si el paciente presenta un hueso de gran densidad y dureza (imposible de diagnosticar previamente). Por lo tanto, si se desea seguir un protocolo más predecible, sería recomendable realizar siempre un orificio piloto antes de la inserción de los minitornillos, o bien asumir el pequeño riesgo de que se rompa un minitornillo para luego insertar uno nuevo, tras haber realizado el orificio piloto. Aunque no se ha demostrado de forma clara, la impresión es que los pacientes adultos presentan huesos de mayor densidad, lo que se asocia con daños más frecuentes en la punta del minitornillo; por lo tanto, se recomendaría el orificio piloto en estos pacientes, en particular al insertar minitornillos de mayor longitud.

3.3.G Posibles complicaciones relacionadas con los minitornillos

La principal complicación es la pérdida del minitornillo, con porcentajes⁽⁴⁾ que, no obstante, resultan aceptables en la práctica clínica. En caso de movilidad de un minitornillo, será necesario retirarlo y reinsertar otro (tras una posible espera para que se produzca la cicatrización). Aunque los minitornillos pueden someterse a carga inmediatamente después de su inserción, se recomienda a quienes se inician por primera vez en el anclaje palatino que esperen unos días entre la inserción de los minitornillos y la toma de la impresión, para garantizar la estabilidad.

También existen complicaciones relacionadas con la inflamación de los tejidos blandos circundantes. Un estudio⁵ ha señalado que, en el caso de los minitornillos palatinos, esta complicación no se da, en comparación con los vestibulares. Asimismo, existen datos en la literatura científica que apuntan a una osteointegración parcial de los minitornillos, lo que conlleva una mayor dificultad a la hora de extraerlos.⁶ Sin embargo, dicho proceso no invalida el uso de la técnica en el ámbito de los minitornillos vestibulares³⁷ y, según la experiencia de los autores, tampoco en los palatinos que se mantienen en su sitio durante períodos relativamente largos (incluso más de 18 meses).

Otra complicación, aunque poco frecuente, que puede surgir al utilizar un anclaje esquelético palatino es la fractura del minitornillo durante su inserción. Según nuestro conocimiento, no existen datos en la literatura al respecto, pero según la experiencia de los autores, esta incidencia es inferior al 1 % de los casos y el riesgo puede reducirse considerablemente mediante la realización de un orificio piloto y el uso de piezas de mano con torque predeterminado. Aunque no es grave, se debe informar a los pacientes de esta complicación.

En definitiva, el uso de minitornillos palatinos resulta ser un método muy seguro, con un bajo porcentaje de complicaciones que, en caso de producirse, suelen limitarse a molestias más que a daños biológicos de importancia. La frecuencia de dichas complicaciones puede reducirse aún más mediante procedimientos específicos, como la inserción guiada.

3.3.H Montaje del expansor sobre minitornillos

El montaje de los expansores varía en función de si se trata de un modelo híbrido o de uno osteointegrado. En el caso de los híbridos (es decir, con bandas en algunos dientes), es recomendable probar primero el dispositivo en la cavidad bucal antes de colocar los minitornillos. A continuación, se colocan los minitornillos y, por último, se realiza una segunda prueba del dispositivo tanto sobre los minitornillos como sobre los dientes en los que se han colocado las bandas.

Independientemente del protocolo de 1 o 2 visitas, el procedimiento a seguir para la cementación es el siguiente:

- a.** Insertar los minitornillos
- b.** Aplicar cemento sobre las bandas
- c.** Colocar el dispositivo tanto sobre los dientes con bandas como sobre los minitornillos
- d.** Apriete completamente al menos un tornillo de fijación en uno de los minitornillos
- e.** Deje que el cemento se polimerice (si es fotopolimerizable)
- f.** Insertar el resto de los tornillos de fijación (si no se ha hecho anteriormente)

Si se utilizan bandas personalizadas, la colocación resulta más sencilla y no se necesitan gomas separadoras. Un cemento de ionómero de vidrio es adecuado para todo tipo de bandas (personalizadas o no). Los autores no recomiendan el mordiente antes de la cementación, ya que no lo consideran necesario; por el contrario, en ocasiones podría hacer que el desmontaje del expansor resultara doloroso para el paciente. En el caso de los expansores osteointegrados, el procedimiento resulta más sencillo, ya que basta con ajustar el dispositivo sobre los minitornillos y apretar los tornillos de fijación. Se recomienda encarecidamente atar cada componente del dispositivo que se vaya a montar en la cavidad bucal con un trozo largo de hilo dental, lo que permite recuperarlo en caso de caída accidental. Esta operación resulta especialmente útil en el caso de los dispositivos osteointegrados, pero también para algunos instrumentos, como los destornilladores manuales de pequeño tamaño, que pueden caerse durante su uso. En la figura 23 se ofrecen más detalles sobre las características de los minitornillos, los tornillos de fijación y la secuencia de montaje del expansor.

Los tornillos de fijación sirven para sujetar el dispositivo a los TAD. El kit comercial incluye destornilladores específicos (Fig. 24) para su inserción y extracción, que pueden ser manuales (necesariamente rectos) o para montar en un mango (necesariamente angulados). Ambas opciones deben utilizarse según las necesidades. Por ejemplo, en el caso de 4 TAD, para los posteriores es casi obligatorio el uso de un instrumento acodado. Cuando se utiliza un atornillador protésico o un mango de implantes para los tornillos de fijación, es fundamental reducir el par de apriete a unos 10 Ncm, para evitar atornillar por completo también el TAD, con el riesgo de extraerlo del hueso al desatornillar el tornillo de fijación.

En cada revisión es necesario comprobar que los tornillos de fijación estén bien apretados. En ocasiones, los tornillos se aflojan y el paciente podría acudir a la revisión sin ellos. Si se detecta la pérdida de un tornillo de fijación, debe colocarse inmediatamente uno nuevo.

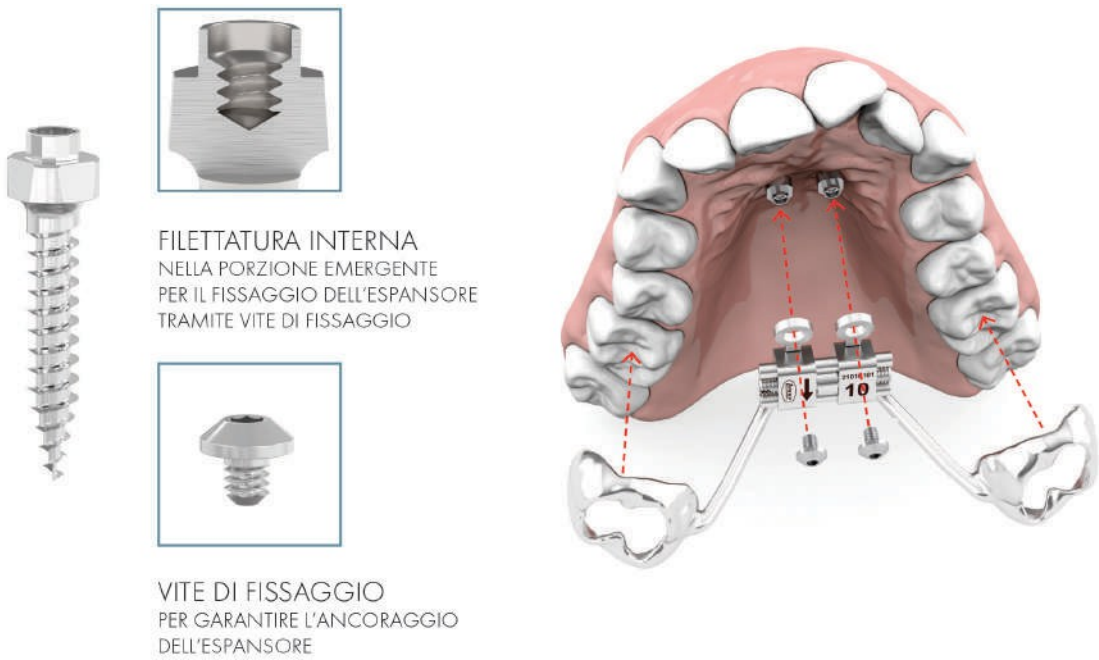


FIG. 23 - Esquema del TAD palatino y su tornillo de fijación, con secuencia de montaje del expansor

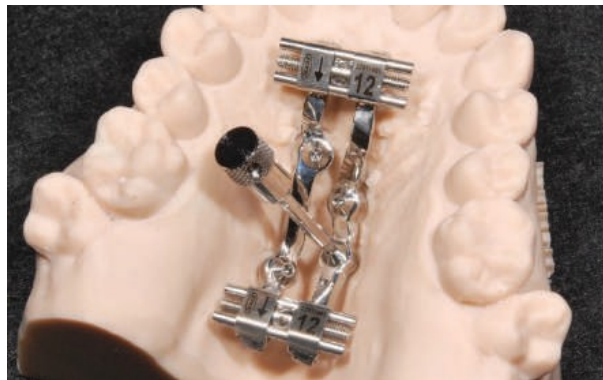

FIG. 24 - Detalle del driver manual para la inserción de los tornillos de fijación (también disponible una versión para pieza de mano)

3.3.1 Uso del atornillador protésico como sustituto del mango para implantes

Cuando no se dispone de un mango para implantes o no se desea realizar la inserción de los minitornillos mediante atornillado manual, una buena alternativa es el atornillador protésico, que presenta la ventaja de facilitar su traslado entre las consultas odontológicas. El atornillador protésico puede utilizarse para cualquier fin (perforación piloto, inserción y extracción de minitornillos, tornillos de fijación).

4. GESTIÓN DE LAS ACTIVACIONES, RETENCIÓN Y RETIRADA DEL EXPANSOR Y DE LOS MINITORNILLOS

4.1 Activación del expansor

El expansor puede activarse inmediatamente después de su colocación, sin necesidad de una fase de espera. La frecuencia de activación debe tener en cuenta la edad del paciente. De hecho, en adolescentes (hasta aproximadamente los 17 años), lo ideal sigue siendo una activación al día (con posible suspensión en caso de dolor). En los adultos, por el contrario, una activación demasiado rápida de los expansores podría provocar dolor. Por este motivo, aunque no existan pruebas científicas específicas, es razonable no expandir demasiado rápido (como ocurre en los sujetos en crecimiento), sino seguir un protocolo de una activación cada dos días.

Por lo general, los tornillos se expanden 0,2 mm por cada activación. Es muy importante, en cada revisión, evaluar la estabilidad del expansor y asegurarse de que el paciente no refiera dolor en la zona de inserción de los minitornillos, ya que estos podrían estar sueltos. Es preferible realizar expansiones palatinas con minitornillos de un diámetro mínimo de 2 mm. De hecho, los tornillos de menor diámetro podrían doblarse más fácilmente debido a la carga mecánica (además de desplazarse).

En caso de que el paciente refiera dolor durante la fase de activación, es necesario suspender las activaciones durante unos días o, como alternativa, aplicar un protocolo de una activación cada 3-4 días, en función de la sintomatología del paciente. La fase de expansión con minitornillos en adultos sintomáticos puede prolongarse incluso hasta 2 o 3 meses.

42 Apertura y tratamiento del diastema

El diastema entre los incisivos centrales es un indicio de que se ha producido la apertura de la sutura y suele aparecer tras unas diez activaciones. En caso de apiñamiento de los incisivos centrales, primero se observará una disminución del apiñamiento y solo después aparecerá un diastema. Las fases posteriores de expansión tras la apertura del diastema no deben ser demasiado rápidas, a fin de permitir una mejor reorganización de los tejidos periodontales (véase más abajo). Del mismo modo, al final de la fase activa de expansión, el cierre del diastema no debe ser demasiado rápido para no forzar las raíces de los incisivos centrales en una zona de tejido poco organizado. En la actualidad no existe un protocolo único sobre cómo tratar el diastema. Cabe señalar que, en ausencia de movimientos ortodónticos, el diastema tiende a cerrarse espontáneamente en un plazo de 2-3 meses tras el cese de las activaciones, aunque con una notable inclinación de los incisivos centrales (que posteriormente deberán reajustarse mediante ortodoncia). Los autores recomiendan esperar al cierre espontáneo antes de proceder a la fijación de los incisivos (Fig. 25).

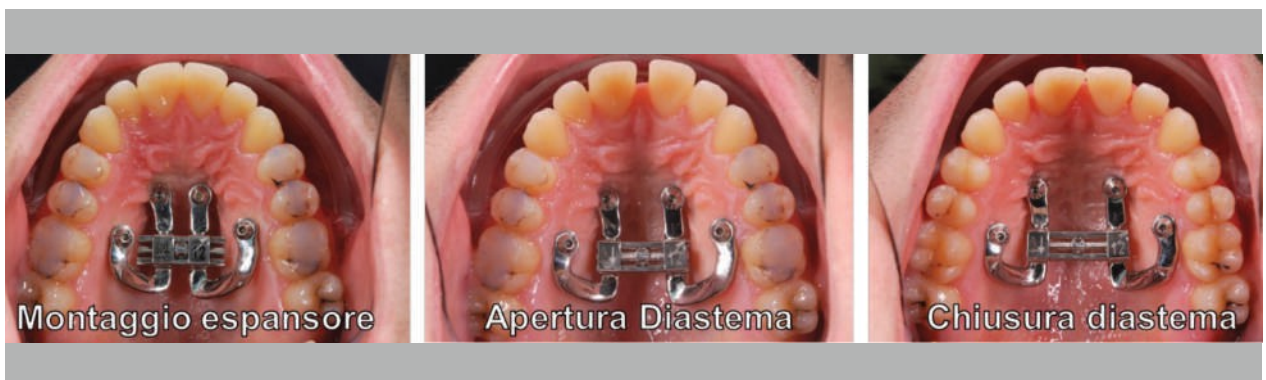
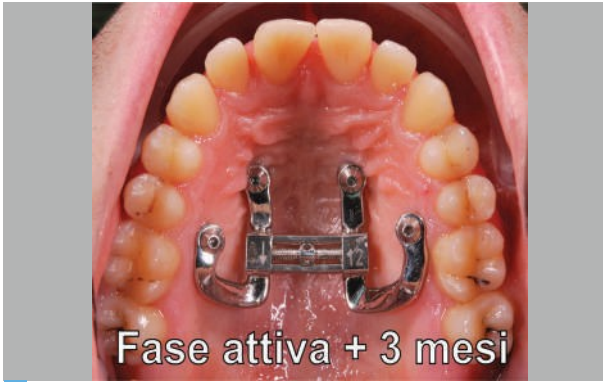
FIG. 25 - Ejemplo de apertura y cierre espontáneo del diastema (4 meses después del inicio de la expansión)

43 Retención tras la fase activa de expansión

La fase de retención con el dispositivo colocado debe prolongarse durante un mínimo de 12 meses.

Investigaciones recientes han indicado que, en pacientes de unos 30 años de edad, sería preferible una fase de retención de 16 meses.⁷ Es fundamental que la retención se realice sobre los minitornillos (y no sobre dispositivos de apoyo dental, por ejemplo, una barra transpalatal), ya que, de lo contrario, se perderá parte del efecto ortopédico. En el caso de un expansor híbrido sobre dos minitornillos, se podrán retirar los brazos posteriores (liberando los molares) y continuar manteniendo el tornillo del expansor únicamente sobre los dos minitornillos anteriores. Lo mismo puede realizarse en el caso de un expansor sobre 4 minitornillos, donde se retiran los dos minitornillos y sus respectivos brazos posteriores (Fig. 26a, b).



FIGS. 26a, b - Ajuste del expansor durante la fase de contención

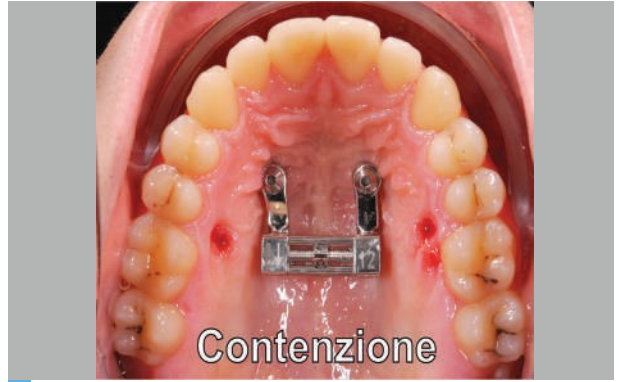

FIG. 26b

44 Retirada de los minitornillos

Los minitornillos se retiran tras haber extraído los tornillos de fijación con un destornillador específico y haber desmontado el dispositivo (híbrido o no). La extracción de los minitornillos se realiza con la ayuda del mandril y, por lo general, sin anestesia (Fig. 27). La extracción puede llevarse a cabo tanto mediante un procedimiento manual (el kit Leone® contiene un útil pinza diseñada específicamente para este fin) como con piezas de mano eléctricas. No se requieren procedimientos especiales tras la extracción; se recomienda al paciente que evite los alimentos muy calientes durante todo el día y se le informa de que las heridas se curarán rápidamente. Puede ser útil realizar enjuagues con colutorio de clorhexidina inmediatamente después de la extracción y dos veces al día durante 1-2 días.

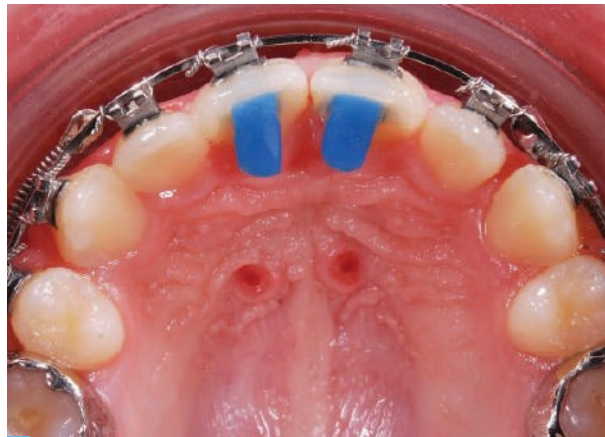

FIG. 27 - Aspecto de los tejidos palatinos tras la extracción inmediata de los minitornillos

5. QUÉ HACER EN CASO DE...

5.1 Minitornillo «rompido» o con fractura «total»

En general, el uso de minitornillos palatinos resulta muy seguro y presenta un bajo porcentaje de complicaciones, que pueden reducirse aún más mediante procedimientos específicos. Uno de ellos es la inserción guiada, que se está incorporando progresivamente a los protocolos de rutina. Sin embargo, durante la inserción de los minitornillos puede producirse una fractura de los mismos. En estos casos, es necesario distinguir entre dos situaciones que probablemente tienen causas diferentes, a saber:

- a. fractura (daño) de la punta del minitornillo;
- b. fractura total del minitornillo (justo por debajo del cuello).

La primera situación es más fácil de manejar y es la que puede presentarse con mayor frecuencia, mientras que la segunda es mucho más infrecuente. A día de hoy no existen directrices unánimes sobre cómo proceder, por lo que cada uno actúa según lo considere más adecuado.

5.1A Fractura (pérdida) de la punta del minitornillo (Fig. 28):

Causas y soluciones

La punta del minitornillo puede dañarse cuando el paciente presenta un hueso especialmente duro y no se ha realizado el orificio piloto. En el caso de los minitornillos palatales, afortunadamente esto no supone ningún daño para el paciente y el pequeño fragmento puede dejarse en su sitio (sin obstaculizar el movimiento dental), reinsertando un nuevo minitornillo tras realizar un orificio piloto. El nuevo minitornillo puede reinsertarse incluso en la misma sede, si se ha utilizado una guía.

Sin embargo, las consideraciones anteriores son válidas si, al insertar el minitornillo que ha perdido la punta, no se ha traumatizado excesivamente el hueso y no se han creado cavidades evidentes, con una pérdida significativa de cortical (Fig. 29, flecha).

En tal caso, la reinsertación del minitornillo deberá realizarse necesariamente en una sede adyacente, o bien habrá que esperar varios meses antes de reinsertar un segundo minitornillo en la misma sede (a ser posible utilizando la guía original).




FIG. 28 - Fractura de la punta del minitornillo en hueso densamente mineralizado donde no se ha realizado el orificio piloto

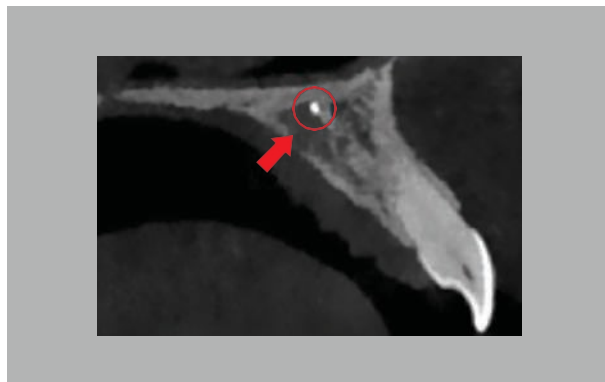


FIG. 29 - Radiografía que muestra la punta del minitornillo fracturada (círculo) con una pérdida evidente de la cortical palatina (flecha), debida a un traumatismo durante la inserción y la extracción del minitornillo

5.1B Fractura total del minitornillo (Fig. 30):

Causas y soluciones

Afortunadamente, la fractura total del minitornillo tampoco constituye un problema grave, ya que el fragmento puede dejarse en su sitio. Sin embargo, en estos casos será necesario reinsertar un minitornillo en otra ubicación (previa nueva planificación). Aunque no es grave, se debe informar a los pacientes de esta complicación.

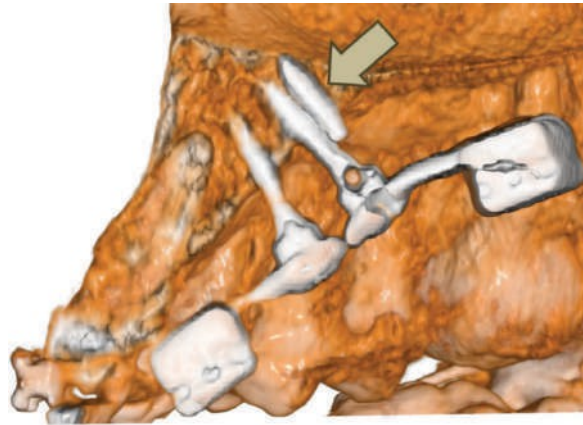


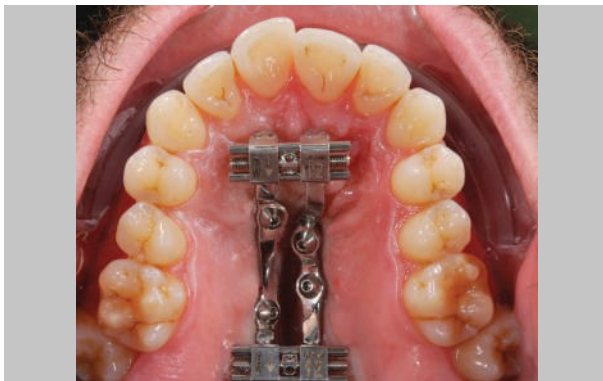FIG. 30 - La radiografía muestra la fractura total del minitornillo debido a un par de apriete excesivo

Se presume que la causa de la fractura total del minitornillo se debe a una flexión del mismo, como consecuencia del levantamiento de la guía de inserción. De hecho, si la plantilla se levanta (aunque sea ligeramente) durante la fase de inserción, se produce una flexión en el propio minitornillo que provoca su fractura total (véase más arriba). La fractura total es un evento mucho más raro que la pérdida de la punta y se puede prevenir evitando pares de apriete elevados (preferiblemente no superiores a 40 Ncm). Si este par no es suficiente, siga las indicaciones indicadas anteriormente para la inserción del minitornillo.

52 En caso de que se abra el expansor, pero los efectos sean parciales o nulos

Otra complicación no grave es la migración de los minitornillos.⁸ En concreto, se ha descrito que los minitornillos (vestibulares) sometidos a una fuerza de 400 g durante 9 meses pueden sufrir desplazamientos de hasta 1,5 mm en casi la mitad de los casos monitorizados.⁸ Estos datos se ven confirmados por un estudio más reciente⁹ de elementos finitos, que ha registrado un desplazamiento de 2,7 mm de los minitornillos palatinos durante un año de expansión maxilar. En definitiva, se podría perder hasta el 50 % de la apertura total del tornillo del expansor debido a la migración de los minitornillos. Según la experiencia de los autores, la migración de los minitornillos es muy frecuente en adultos y menos frecuente en adolescentes. Por este motivo, es preferible utilizar tornillos de expansión de la mayor longitud posible, especialmente en adultos.

En casos más raros, a pesar de un enfoque basado en la anatomía, puede producirse una migración completa de los minitornillos que invalida por completo la MARPE. En la actualidad no es posible identificar a estos pacientes basándose en el diagnóstico clínico o radiológico; por lo tanto, conviene indicar en el consentimiento informado que existe esta posibilidad. En estos casos, la cirugía sigue siendo la única opción. Sin embargo, es fundamental descartar la movilización de los minitornillos como causa del fracaso. Por lo tanto, es necesario desmontar el expansor y verificar la estabilidad de los minitornillos. En caso de migración debida a características biológicas intrínsecas del paciente, los minitornillos se mantienen estables. Según la experiencia de los autores, esta situación se ha dado en un solo caso (Fig. 31a, b).



FIGS. 31a, b - Migración completa de los minitornillos que parecían estables. A la izquierda, la fase inicial; a la derecha, la fase final

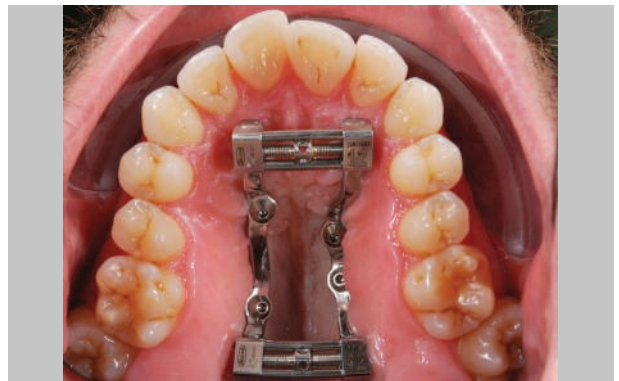

FIG. 31b

6. EFECTOS SECUNDARIOS REALES Y PRESUNTOS DE LA MARPE EN ADULTOS

Los tratamientos MARPE pueden provocar efectos secundarios como los que se indican a continuación. Si bien hasta la fecha no se han descrito consecuencias graves en la literatura, conviene tener en cuenta que, si se siguen escrupulosamente los procedimientos anteriormente indicados, el riesgo de sufrir efectos secundarios es insignificante.

6.1 Reabsorción radicular de los incisivos

Está ampliamente documentado que la expansión maxilar quirúrgica provoca una reabsorción radicular significativa de los incisivos en aproximadamente un tercio de los casos tratados.¹⁰ Por el momento no se dispone de datos relativos a la reabsorción radicular de los incisivos tras una MARPE, aunque es probable que las consecuencias no sean tan graves como en los casos quirúrgicos, ya que esta complicación no se menciona en los estudios clínicos revisados hasta la fecha.^{11,12}

Desde hace muchos años se ha demostrado que sería preferible una expansión que no supere 1 mm por semana (aproximadamente 5 activaciones), ya que permite que los tejidos se reorganicen durante la fase activa de la expansión, lo que limita daños como la reabsorción radicular.¹³ Aunque los datos se refieren a la expansión ortopédica en pacientes en crecimiento,¹³ se supone que estas consideraciones podrían ser aún más relevantes en pacientes adultos. De hecho, recientemente se ha propuesto que la rapidez de la expansión (en el caso de la cirugía maxilar) es un factor de riesgo para la reabsorción radicular de los incisivos.¹⁰ Por estas razones, los autores recomiendan en el paciente adulto una expansión semirrápida con una activación en días alternos (que puede posponerse en caso de sintomatología dolorosa).

6.2 Penetración en la cavidad nasal o en los senos maxilares

Otro posible efecto secundario de la técnica MARPE se refiere a la posible protrusión de los minitorneillos en la cavidad nasal o en los senos maxilares. Hasta la fecha se ha descrito que los minitorneillos pueden penetrar en los senos maxilares hasta 1 mm sin causar problemas significativos (de hecho, se recomienda dicha protrusión para lograr una mayor estabilidad debido a la inserción bicortical).¹⁴ Por el contrario, no existen actualmente datos en la literatura sobre posibles problemas derivados de la protrusión de los minitorneillos en la cavidad nasal. Sin embargo, se considera con razonable certeza que, hasta 2 mm de protrusión, no existen problemas significativos para el paciente ni para la estabilidad de los minitorneillos. Durante una MARPE es habitual encontrar minitorneillos que sobresalen en la cavidad nasal sin provocar problemas de ningún tipo (Fig. 32).

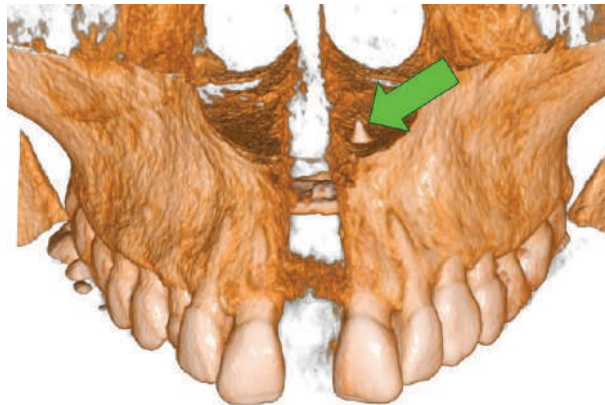


FIG. 32 - Detalle de una CBCT realizada al finalizar la MARPE en un paciente de 30 años. Obsérvese la protrusión del minitorneillo anterior izquierdo sin que se produzcan problemas de importancia

Si se sospecha que el minitorneillo ha perforado la cavidad nasal o el seno maxilar, no debe retirarse inmediatamente, ya que de lo contrario se corre el riesgo de provocar una fístula. Si el minitorneillo está estable, debe dejarse en su sitio,¹⁵ permitiendo que los tejidos blandos cubran la punta del mismo.

63 Salida del canal retroincisal

Hasta la fecha, solo se ha descrito un único caso clínico de salida clara de un minitornillo dentro del canal retroincisal.¹⁶ Aunque este problema se resolvió con la extracción del minitornillo sin consecuencias aparentes para el paciente, es preferible evitar esta situación, ya que provoca la ausencia o la pérdida de estabilidad. Es fundamental seguir las instrucciones generales para la colocación de los minitornillos y, lo que es aún más eficaz, seguir un procedimiento guiado por CBCT, ya que un estudio reciente ha demostrado que hasta un 21 % de los minitornillos insertados mediante planificación con Tele-LL pueden sobresalir en el canal retroincisal.¹⁷

64 Lesiones en la arteria y el nervio palatino mayor

Los minitornillos posteriores, si se colocan sin tener en cuenta los criterios básicos (tal y como se ha indicado anteriormente), podrían llegar a dañar la arteria y el nervio palatino mayor, con consecuencias importantes para el paciente. Afortunadamente, hasta la fecha no se han descrito efectos secundarios graves relacionados con lesiones de estas estructuras tras la inserción de minitornillos ortodónticos.¹⁸ Se puede concluir que dicho riesgo es, de hecho, insignificante, si se siguen las indicaciones anteriormente mencionadas para la colocación de los minitornillos y se utiliza una planificación de inserción basada en CBCT.

65 Otros efectos

Hasta la fecha solo se ha descrito un caso clínico de expansión asimétrica y otro de fractura a nivel de la base del cráneo, entre el hueso maxilar y la órbita, con la consiguiente expansión asimétrica.¹⁹ Por el momento no está claro si esta afección constituye un caso aislado, aunque cabe destacar que no se han descrito otros casos similares en la literatura.

7. CASO CLÍNICO DE MARPE EN UN ADULTO

En este artículo presentamos un caso clínico tratado siguiendo escrupulosamente las indicaciones mencionadas anteriormente, con la excepción de que la fijación se realizó en la misma sesión que el montaje del expansor.

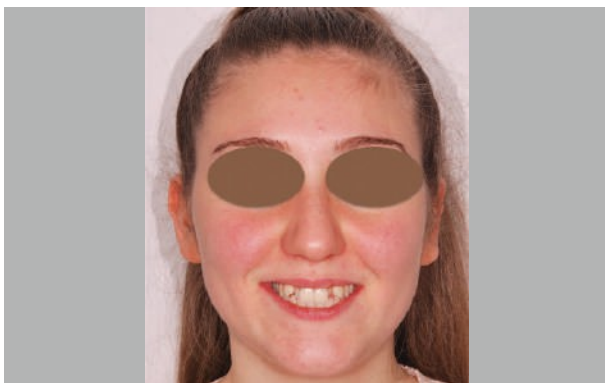7.1 Diagnóstico y plan terapéutico

La paciente D. Q., de 18 años y 8 meses, acudió solicitando un tratamiento de ortodoncia. La paciente presenta una normodivergencia con una leve asimetría a la izquierda de la sínfisis mentoniana (Figs. 33a, b).

A nivel intraoral (Fig. 34) se observa una notable contracción transversal del maxilar superior con mordida cruzada a la derecha, caninos de segunda clase bilateralmente y molar a la derecha. Apiñamiento importante en la arcada superior con los incisivos laterales erupcionados palinamente y en mordida cruzada. También en la arcada inferior se observa cierto grado de apiñamiento, aunque no grave. Cabe destacar las recesiones gingivales en los premolares.

Desde el punto de vista cefalométrico (Fig. 35), se observa una ligera tendencia a la clase III, sin otros problemas destacables.

A nivel radiográfico (Fig. 36) se observa una falta de hueso cortical, especialmente en la arcada superior en ambos lados, con diversas deiscencias óseas.



FIGS. 33a, b - Fotografías extraorales iniciales

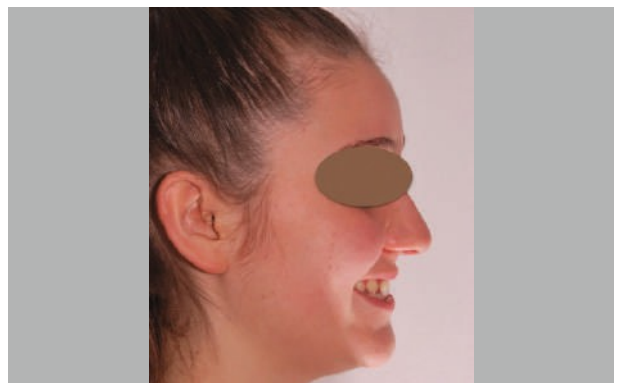


FIG. 33b

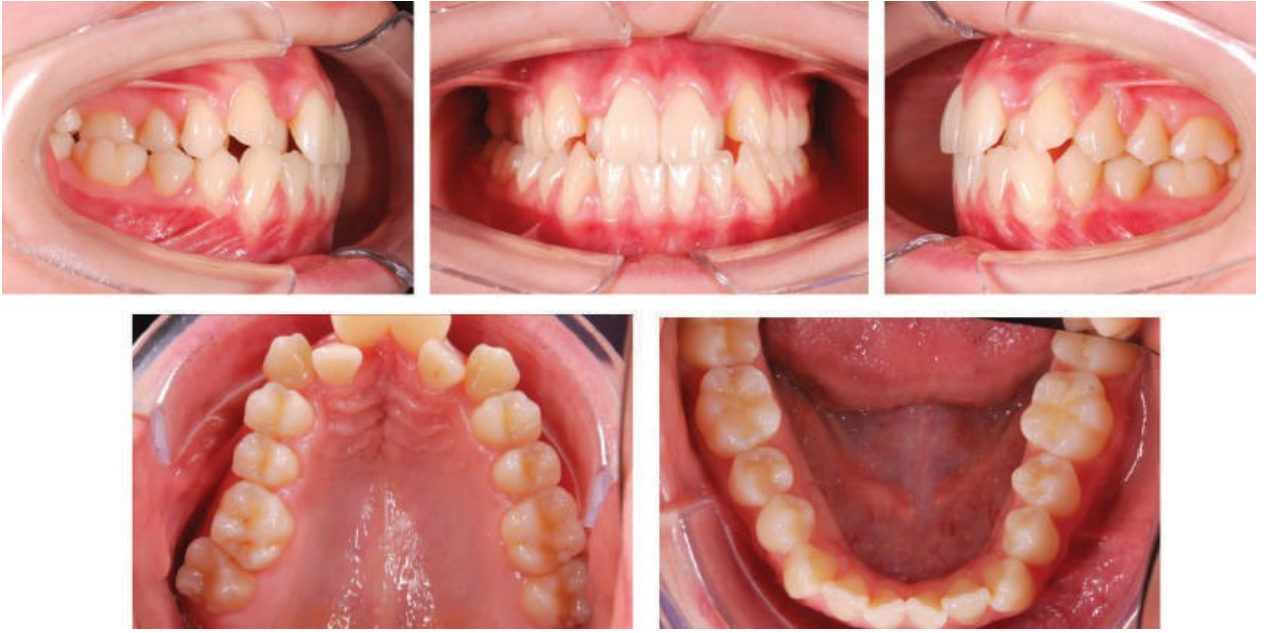

FIG. 34 - Fotografías intraorales iniciales

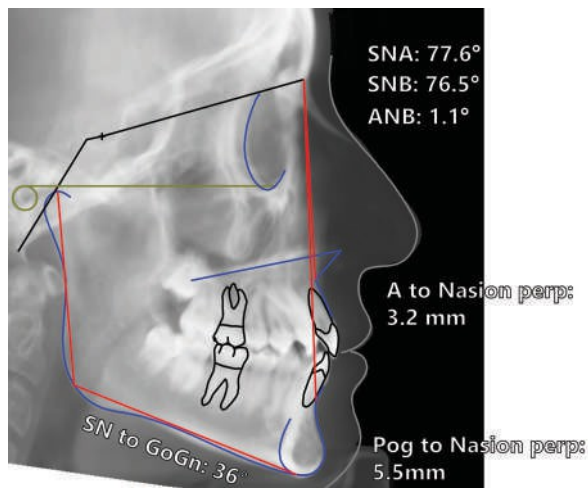


FIG. 35 - Análisis cefalométrico inicial

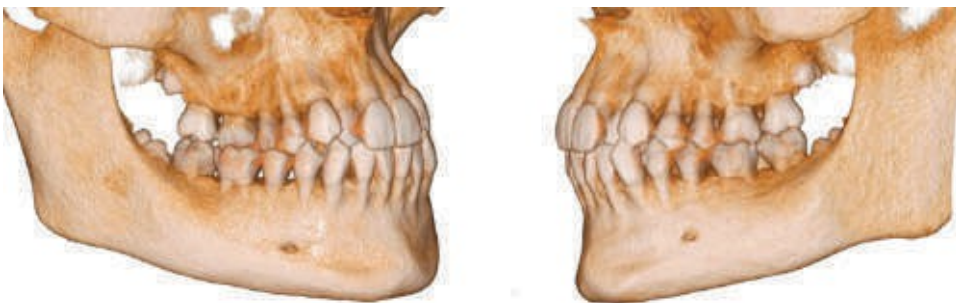

FIG. 36 - Análisis de la CBCT inicial

El caso requiere sin duda una expansión del arco superior para resolver la mordida cruzada y el apiñamiento. Sin embargo, dada la condición del hueso cortical vestibular, no es aconsejable una expansión dentoalveolar. Por lo tanto, se ha propuesto un tratamiento MARPE asociado a un aparato fijo completo para la restauración de la oclusión.

72 Planificación de la inserción de los minitornillos

Como primer paso, se llevó a cabo la planificación para la inserción de cuatro minitornillos siguiendo un enfoque basado en la anatomía. Se planificaron todos los minitornillos bicorticales de 11 mm en la zona anterior y de 9 mm en la zona posterior (Fig. 37). En este caso, resultó conveniente colocar todos los minitornillos en posición paramediana, dado que se disponía de hueso suficiente.

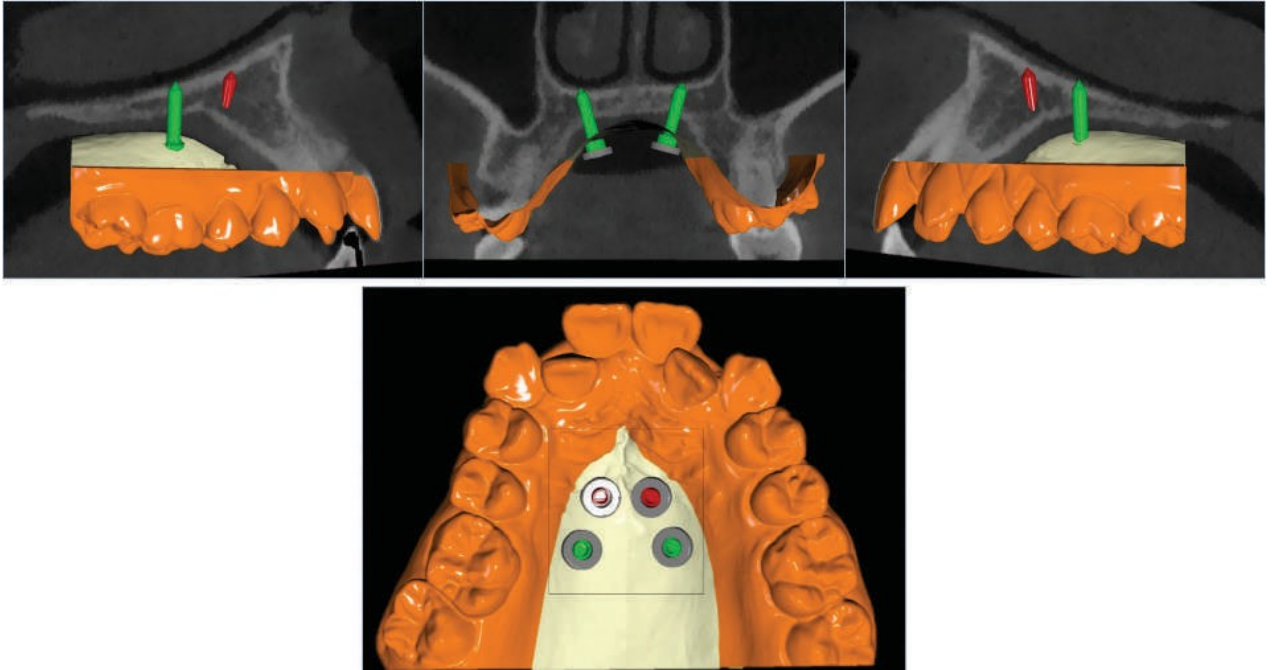


FIG. 37 - Planificación para la inserción de los minitornillos (rojo, 11 mm; verde, 9 mm). Cabe destacar la colocación bicortical de todos los minitornillos.

Posteriormente, se procedió a la elaboración de las plantillas necesarias para la inserción de los minitornillos. Se siguió un protocolo de una sola visita. Por lo tanto, el expansor (Duetto, totalmente digital) se fabricó al mismo tiempo que las plantillas. En la primera visita, se procedió a la inserción de los minitornillos, al montaje del expansor y también a la fijación de ambas arcadas con arcos de NiTi de 0,016" (Fig. 38).

La activación del expansor se inició inmediatamente después de su colocación, con una activación cada dos días. Tras tres meses de tratamiento (Fig. 39), se completó la fase activa de expansión y se procedió a la alineación de los dientes (a excepción de los incisivos laterales superiores). En la arcada superior se continúa con un arco de NiTi de 0,016", mientras que en la inferior se ha pasado a un NiTi de 16x16. Al mismo tiempo, se realiza un stripping anterior en ambas arcadas para favorecer la resolución del apiñamiento.

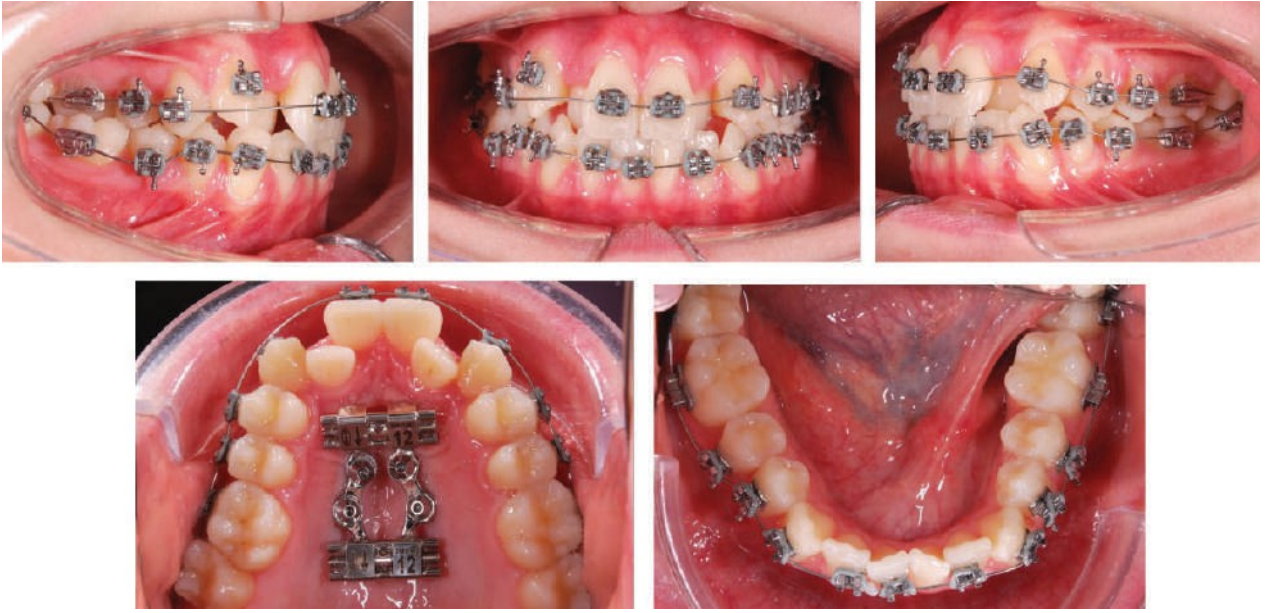


FIG. 38 - Primera sesión de montaje de todo el equipo

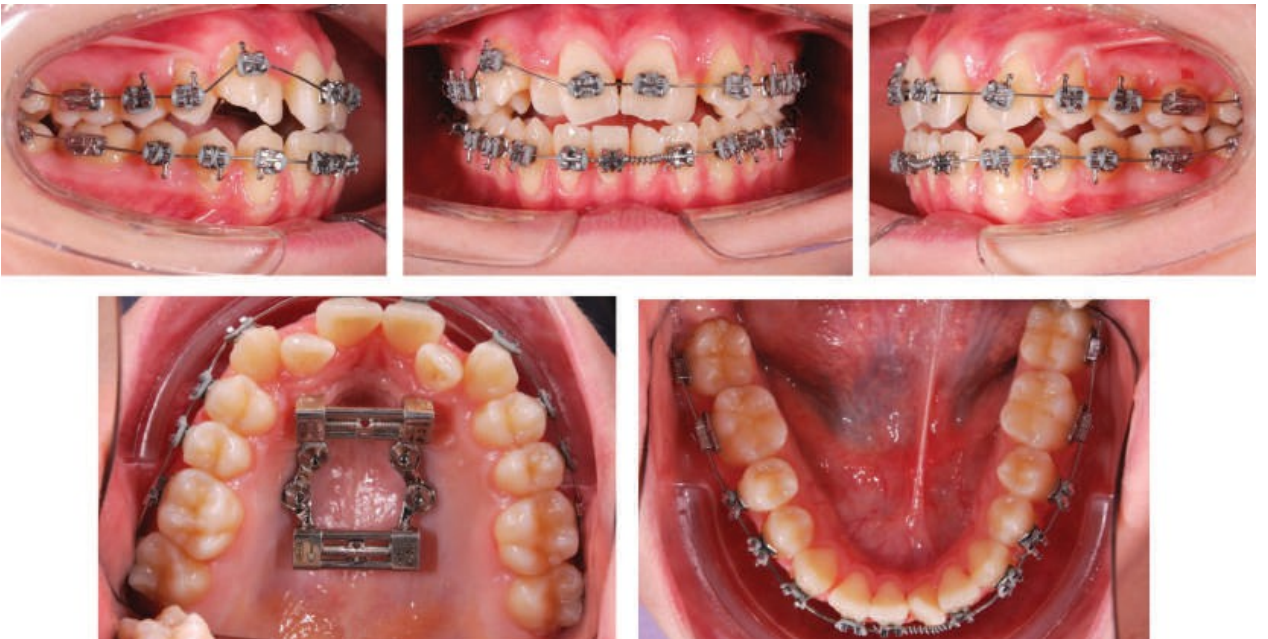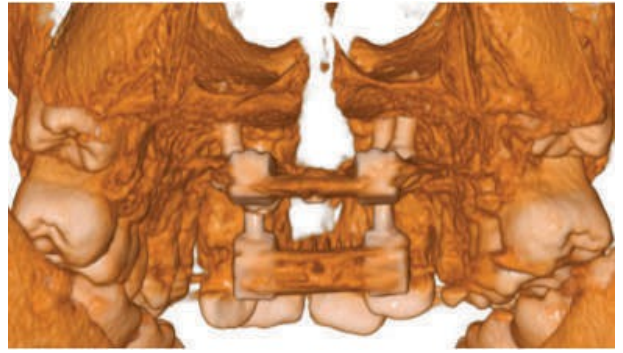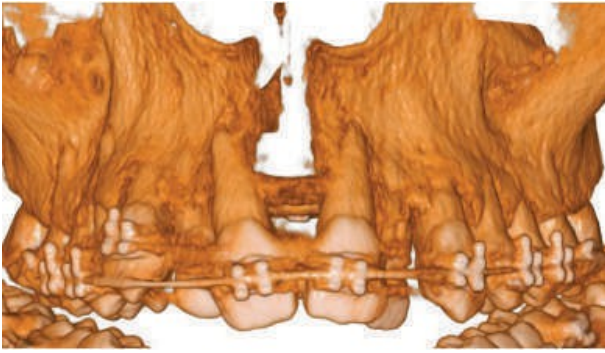


FIG. 39 - Estado tras 3 meses de tratamiento

Una vez finalizada la fase activa de expansión, se analiza una CBCT en la que se observa claramente la apertura de la sutura mediana y la ausencia de efectos dentoalveolares en los flancos vestibulares posteriores (Fig. 40a, b). En este punto, el expansor se dejará colocado para la fase de contención. Al no presentar ningún tipo de interferencia con el desplazamiento dental, podrá mantenerse hasta el final del tratamiento.

En detalle, la sutura se ha abierto aproximadamente 6 mm en la parte anterior y 4 mm en la posterior (Fig. 41).

A los 13 meses de tratamiento se llevó a cabo un reajuste de varios elementos (Fig. 42). Cabe destacar que el expansor se mantuvo en su posición. Además, se le entregaron a la paciente unos elásticos de enganche para que los llevara puestos en todo momento.



FIGS. 40a, b - Análisis de la CBCT a los tres meses de tratamiento y tras la fase activa de expansión

FIG. 40b

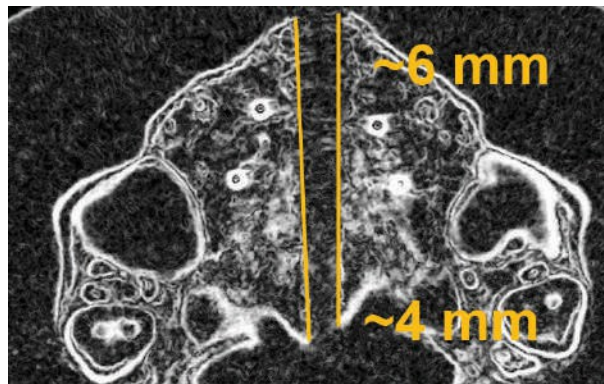


FIG. 41 - Corte coronal del maxilar superior en la CBCT a los tres meses de tratamiento y tras la fase activa de expansión

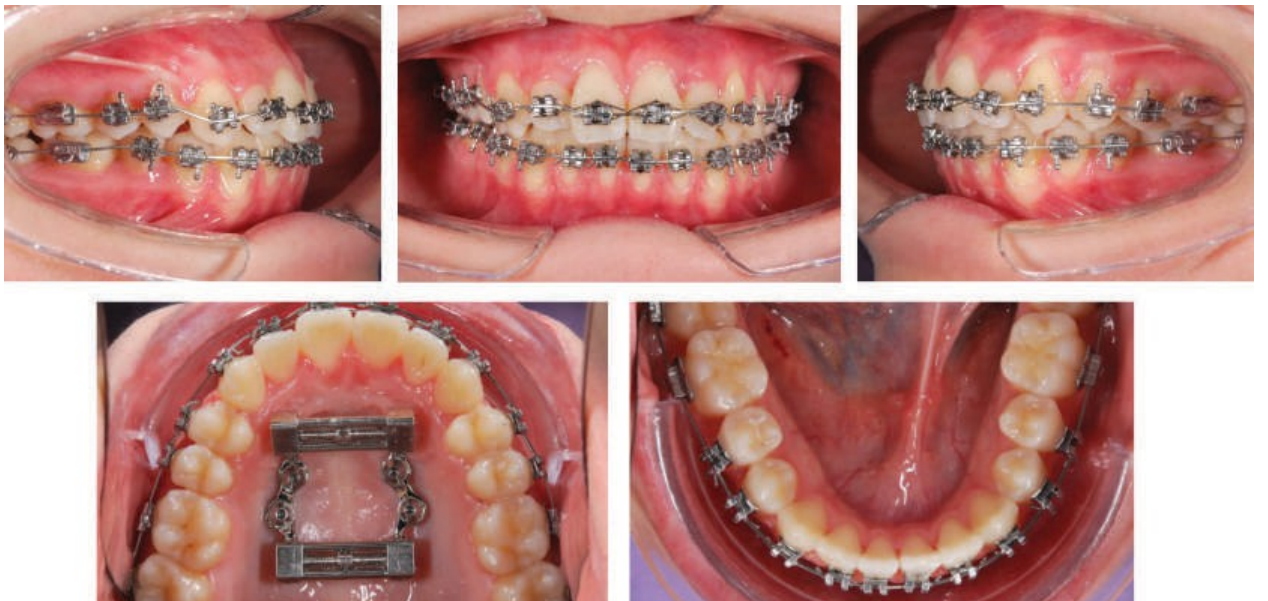
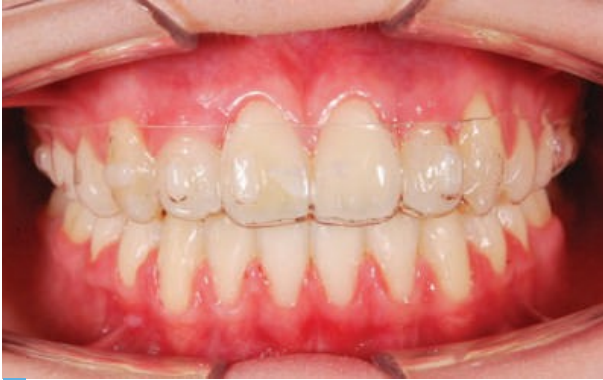

FIG. 42 - Estado a los 13 meses de tratamiento

A los 17 meses de tratamiento (Figs. 43a, b) se procedió al desmontaje y se entregaron 5 alineadores de acabado por arcada. El expansor se mantiene aún en su sitio.

Tras un total de 19 meses de tratamiento, el caso se da por concluido con la obtención de una alineación dental de primera clase (Fig. 44). Cabe destacar que las recesiones gingivales no se agravaron durante el tratamiento.



FIGS. 43a, b - Corte coronal del maxilar superior en la CBCT a los tres meses de tratamiento y tras la fase activa de expansión

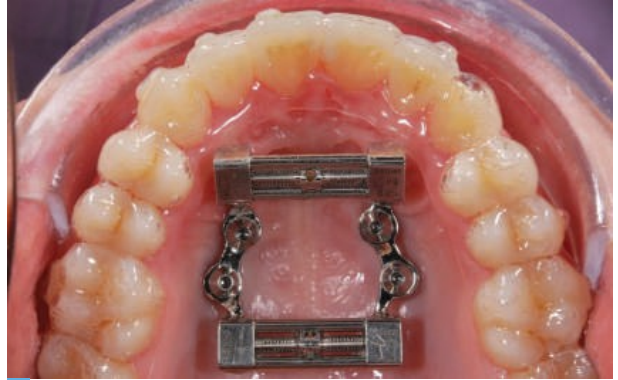


FIG. 43b

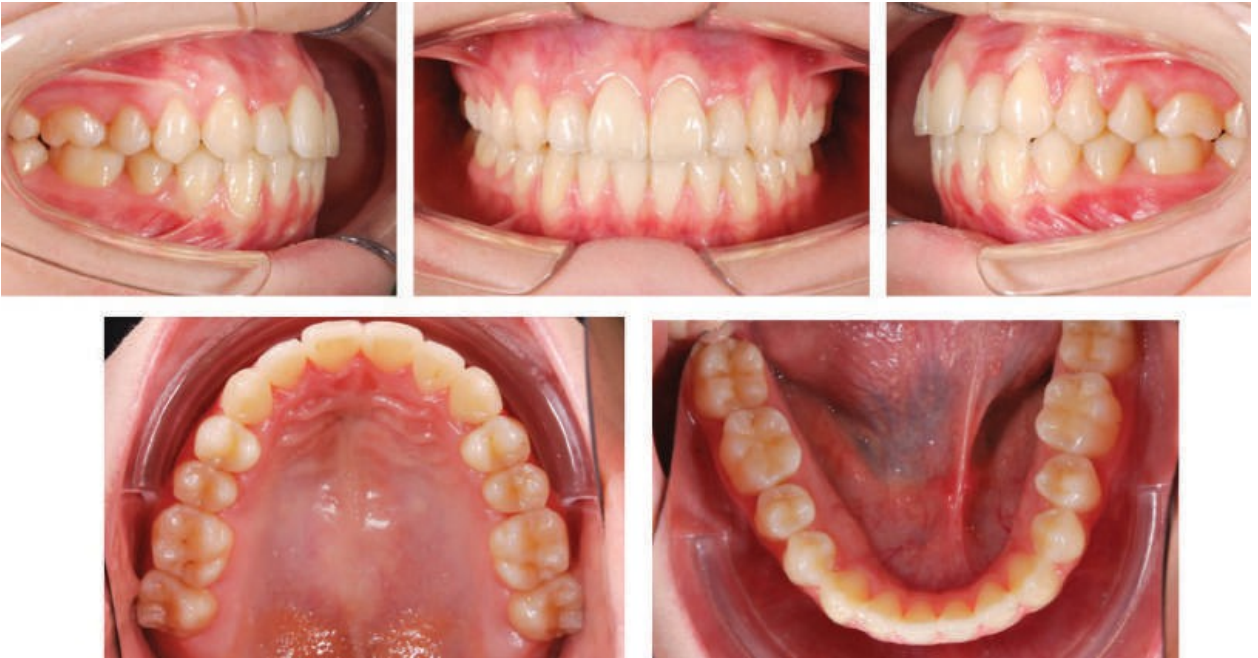
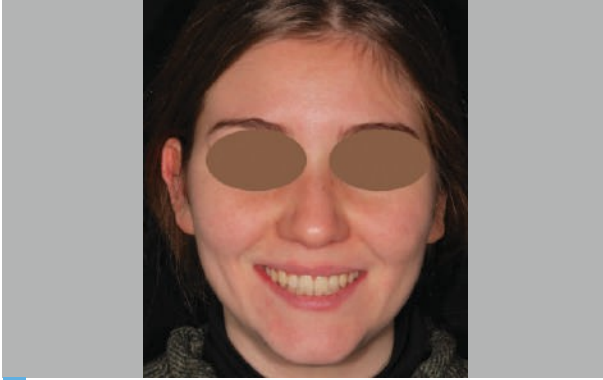
FIG. 44 - Fotografías intraorales finales

A nivel extraoral (Figs. 45a, b) se observa una buena estética de la sonrisa, sin espacios bucales.

La comparación de los modelos maxilares iniciales y finales (Fig. 46a, b) muestra el grado de expansión de la arcada. Es de vital importancia verificar el efecto ortopédico de la expansión al final del tratamiento, ya que dicho resultado no depende únicamente de la apertura de la sutura, sino también de una retención eficaz. El análisis comparativo de la CBC inicial y final (Figs. 47a, b) muestra una evidente expansión del suelo de la cavidad nasal.



FIGS. 45a, b - Fotografías extraorales finales

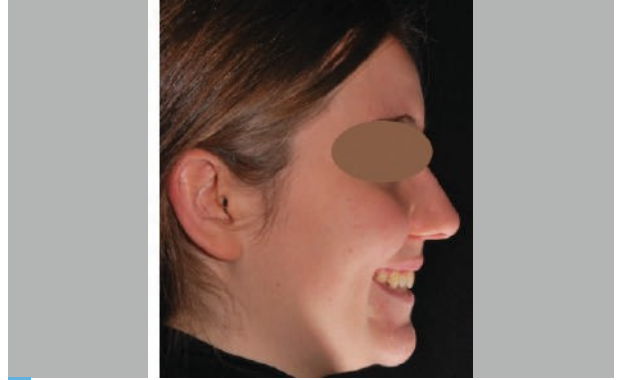


FIG. 45b

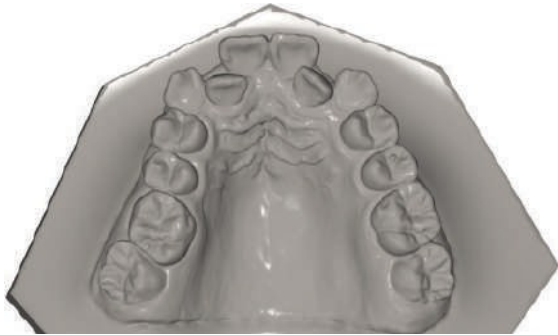


FIG. 46a - Modelo de la arcada superior inicial

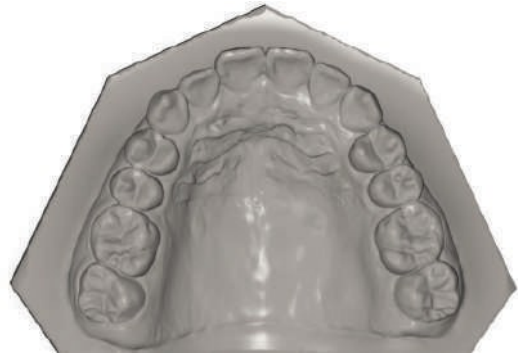

FIG. 46b - Modelo de la arcada superior final

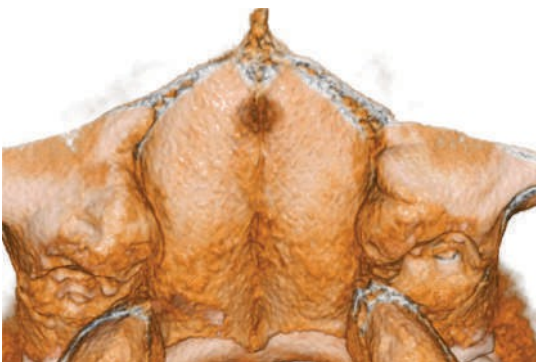

FIG. 47a - CBCT inicial.
Comparación de la CBCT inicial y final a nivel del suelo de la cavidad nasal. Obsérvese la expansión ortopédica con ensanchamiento del canal retroincisal

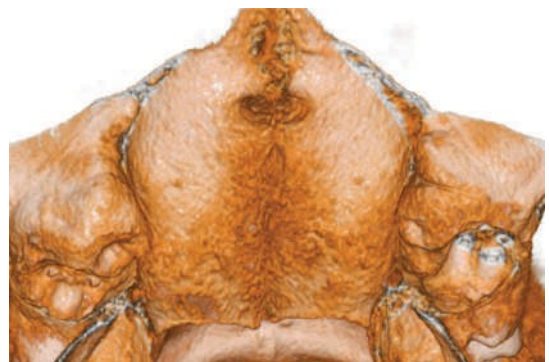


FIG. 47b - CBCT final

Un último análisis comparativo de la CBCT inicial y final (Fig. 48) muestra un buen mantenimiento del estado del hueso cortical vestibular de los sectores posteriores en ambos lados (teniendo en cuenta también la notable expansión obtenida). Estos hallazgos confirman, por tanto, el efecto ortopédico de la MARPE tal y como se describe en la literatura.

En el presente caso no se observaron efectos secundarios ni imprevistos durante el tratamiento. En definitiva, este caso ha demostrado que, si se siguen rigurosamente los protocolos disponibles en la actualidad, la MARPE constituye una excelente opción terapéutica para todos aquellos pacientes que necesitan expansiones palatinas. Aunque este procedimiento ya forma parte de la práctica clínica diaria, los futuros avances en investigación y en los materiales utilizados harán que la MARPE resulte aún más sencilla y predecible.

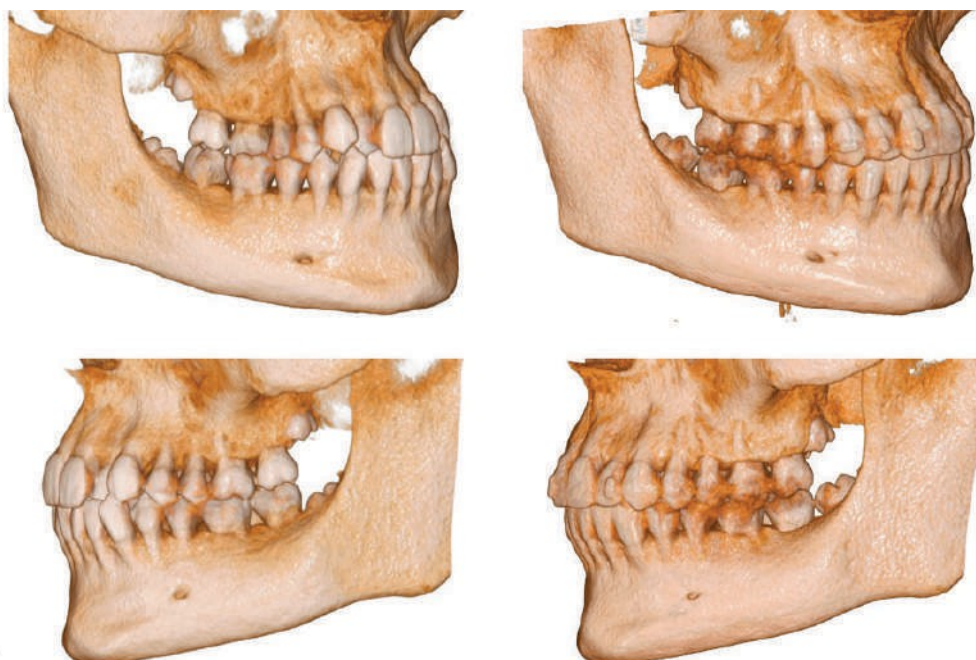
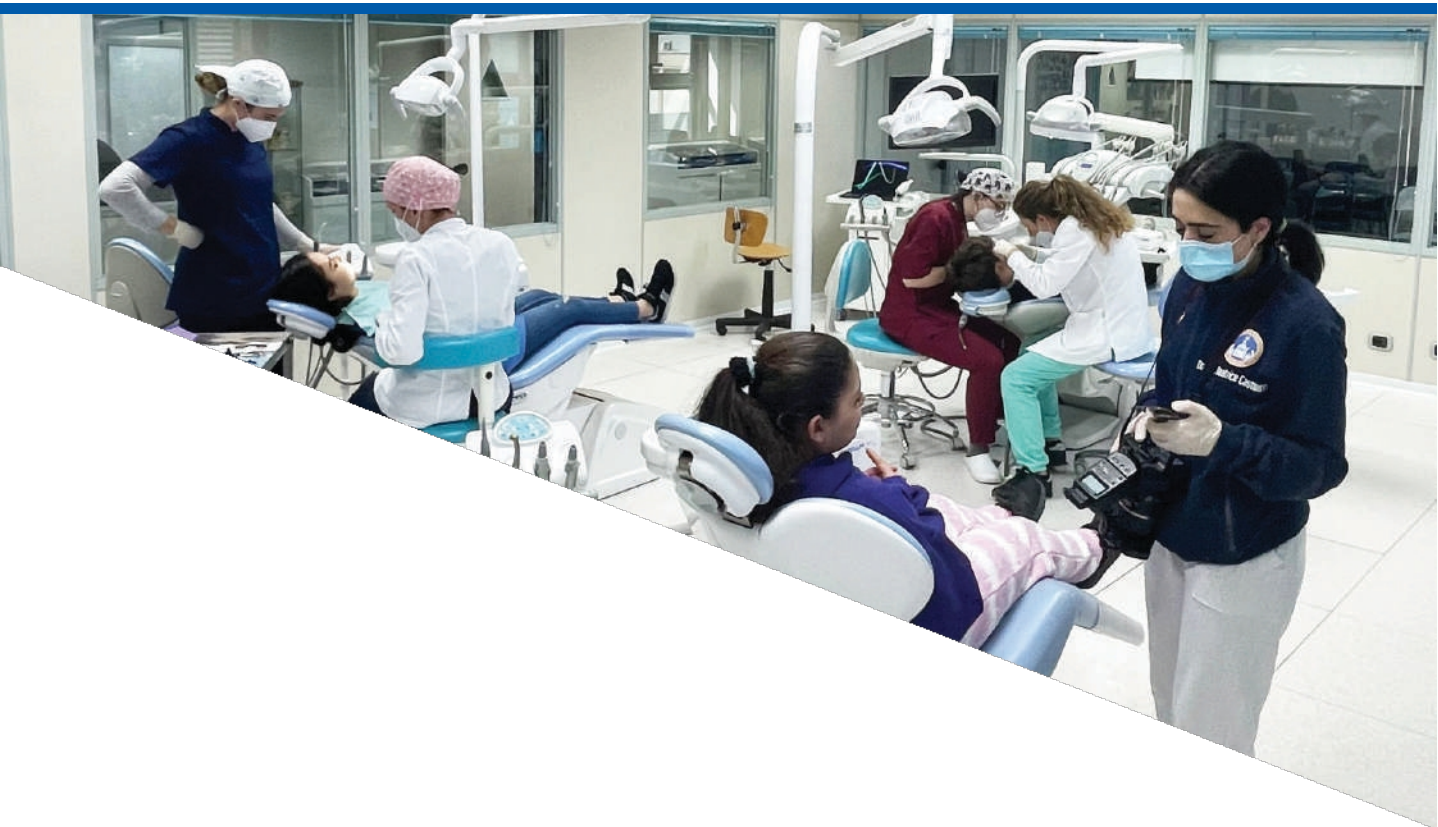

FIG. 48 - Comparación de la CBCT inicial (izquierda) y final (derecha) a nivel del hueso cortical de los sectores posteriores. Obsérvese que las condiciones finales pueden considerarse similares (o con una pérdida ósea mínima) en comparación con las iniciales

BIBLIOGRAFÍA

1. Nguyen MV, Codrington J, Fletcher L, Dreyer CW, Sampson WJ. La influencia del par de inserción de los minitornillos. *Eur J Orthod* 2018;40:37-44.
2. Pozzan L, Migliorati M, Dinelli L, Riatti R, Torelli L, Di Lenarda R, et al. Precisión del flujo de trabajo digital para la inserción guiada de TAD palatinos de ortodoncia: un análisis 3D paso a paso. *Prog Orthod* 2022;23:27.
3. Perinetti G, Tonini P, Bruno A. Inserción guiada de minitornillos ortodónticos: el sistema de planificación «REPLICA». *Il nuovo laboratorio odontotecnico* 2020;5:23-33.
4. Mohammed H, Wafaie K, Rizk MZ, Almuzian M, Sosly R, Beam DR. Papel de los sitios anatómicos y los factores de riesgo correlacionados en la supervivencia de los implantes de minitornillos ortodónticos: una revisión sistemática y un metaanálisis. *Prog Orthod* 2018;19:36.
5. Takaki T, Tamura N, Yamamoto M, Takano N, Shibahara T, Yasumura T, et al. Estudio clínico de los dispositivos de anclaje temporal para el tratamiento ortodóntico: estabilidad de los microtornillos, minitornillos y miniplacas: experiencia con 455 casos. *Bull Tokyo Dent Coll* 2010;51:151-63.
6. Melsen B, Verna C. Implantes de minitornillos: el sistema de anclaje de Aarhus. *Semin Orthod* 2005;11:24-31.
7. Naveda R, Dos Santos AM, Seminario MP, Miranda F, Janson G, Garib D. Reparación ósea mediante sutura palatina media tras la expansión palatina rápida asistida por minitornillos en adultos. *Prog Orthod* 2022;23:35.
8. Liou EJ, Pai BC, Lin JC. ¿Se mantienen fijos los minitornillos bajo las fuerzas ortodónticas? *Am J Orthod Dentofacial Orthop* 2004;126:42-7.
9. Oliveira PLE, Soares KEM, Andrade RM, Oliveira GC, Pithon MM, Araujo MTS, et al. Tensión y desplazamiento de los miniimplantes y el aparato en la expansión palatina rápida asistida por miniimplantes: análisis mediante el método de elementos finitos. *Dental Press J Orthod* 2021;26:e21203.

10. Alqahtani KA, Shaheen E, Morgan N, Shujaat S, Politis C, Jacobs R. Impacto de la cirugía ortognática en la reabsorción radicular: una revisión sistemática. *J Stomatol Oral Maxillofac Surg* 2022;123:e260-e67.
11. Zeng W, Yan S, Yi Y, Chen H, Sun T, Zhang Y, et al. Eficacia y estabilidad a largo plazo de la expansión palatina rápida asistida por minitornillos en adolescentes de edad media a tardía y adultos: una revisión sistemática y un metaanálisis. *BMC Oral Health* 2023;23:829.
12. Kapetanovic A, Theodorou CI, Berge SJ, Schols J, Xi T. Eficacia de la expansión palatina rápida asistida por minitornillos (MARPE) en adolescentes tardíos y adultos: una revisión sistemática y un metaanálisis. *Eur J Orthod* 2021;43:313-23.
13. Storey E. Respuesta de los tejidos al movimiento óseo. *Am J Orthod* 1973;64:229-47.
14. Jia X, Chen X, Huang X. Influencia de la penetración de los miniimplantes ortodónticos en el seno maxilar en la región de la cresta infrazigomática. *Am J Orthod Dentofacial Orthop* 2018;153:656-61.
15. Motoyoshi M, Sanuki-Suzuki R, Uchida Y, Saiki A, Shimizu N. Perforación del seno maxilar por tornillos de anclaje ortodónticos. *J Oral Sci* 2015;57:95-100.
16. Ghislanzoni LH, Berardinelli F, Ludwig B, Lucchese A. Consideraciones relacionadas con la colocación de minitornillos cerca del haz nasopalatino. *J Clin Orthod* 2016;50:321-8.
17. Perinetti G, Primozic J. Fiabilidad y seguridad de la planificación de la inserción de minitornillos mediante el uso de cefalogramas laterales evaluados en las correspondientes imágenes de tomografía computarizada de haz cónico. *Eur J Orthod* 2024;46.
18. Giudice AL, Rustico L, Longo M, Oteri G, Papadopoulos MA, Nucera R. Complicaciones notificadas con el uso de minitornillos ortodónticos: una revisión sistemática. *Korean J Orthod* 2021;51:199-216.
19. Ludwig B, Biondi G, Iodice G, Aghazada H, Perrotta S. Expansión maxilar ósea: un informe clínico sobre posibles retos. *J Clin Orthod* 2024;58:22-28.



TERAPIA HÍBRIDA GNATOLÓGICO-ORTODÓNTICA EN PACIENTES CON TRASTORNOS TEMPOROMANDIBULARES (TTM): DE LA TERAPIA SECUENCIAL CLÁSICA A LOS NUEVOS ENFOQUES INTEGRADOS MEDIANTE ALINEADORES SPLINT AAA (ADOK® ADVANCED ALIGNER)

Daniel Celli, Roberto De Leonardis, Sara De Rosa, Massimo Cordaro

Escuela de Especialización en Ortodoncia, Universidad Católica del Sagrado Corazón, Roma

INTRODUCCIÓN

En la práctica clínica odontológica es frecuente encontrar pacientes con signos y síntomas de trastornos temporomandibulares (dolor, ruidos, impotencia funcional). A menudo coexisten maloclusiones que, según algunos autores^[1], se han asociado —aunque sin pruebas científicas concluyentes— a la aparición de dichos trastornos temporomandibulares, lo que pone de manifiesto su posible papel como factor concausante de los TTM.

La relación entre la oclusión, la ortodoncia y los trastornos temporomandibulares es, sin duda, motivo de controversia en odontología. Aunque una revisión de la literatura reciente^[2] desmiente que el tratamiento ortodóntico cause, prevenga o cure los trastornos temporomandibulares, afirma que se ha sobrevalorado el papel de la oclusión en la génesis de los TTM, confirma una etiología multifactorial de los TTM y subraya la importancia de la adaptabilidad individual, otros autores (Jeffrey P. Okeson) consideran necesario alcanzar una estabilidad de las estructuras del aparato estomatognático que ayude a reducir los factores de riesgo asociados al desarrollo de los TMD.^[3] Dicha estabilidad se considera un objetivo habitual del tratamiento.^[3] Esta estabilidad puede lograrse mediante tratamientos de rehabilitación ortodóntico-protésica de los pacientes con TMD, utilizando diversos dispositivos removibles, fijos y, más recientemente, alineadores invisibles.

TERAPIA SECUENCIAL CONVENCIONAL GNATOLÓGICA Y ORTODÓNTICA

El tratamiento convencional de los trastornos temporomandibulares (TTM) suele constar de varias fases, cada una de las cuales es preparatoria para la siguiente:

- fase 1:

férulas oclusales, fisioterapia, biofeedback, farmacoterapia con AINE, miorrelajantes, etc.);

- **fase 2:** evaluación de la ATM (RMN, CBCT, artrografía, etc.) y tratamiento de la ATM (artrocentesis, artroscopia, cirugía abierta);

- **fase de transición:** uso simultáneo de férulas oclusales (adecuadamente modificadas y descargadas progresivamente) y aparatos de ortodoncia (fijos o removibles, también activados y controlados paso a paso);

- **fase 3:** rehabilitación oclusal (ortodóntica, protésica, quirúrgica).

Este enfoque prevé la resolución de los signos y síntomas disfuncionales (dolor, ruidos, limitación funcional) antes de poder finalizar la oclusión mediante medios ortodónticos, protésicos y/o quirúrgicos y alcanzar la estabilidad ortopédica del aparato estomatognático, condición y objetivo esencial para reducir los factores de riesgo asociados al desarrollo de los trastornos de la articulación temporomandibular (TMD).

En ocasiones, esta terapia articulada requiere tiempos de tratamiento prolongados, lo que puede dar lugar a la falta de aceptación o a una disminución del cumplimiento por parte del paciente.

A continuación, presentamos un caso paradigmático de tratamiento convencional de un paciente con trastornos temporomandibulares y maloclusión con mordida profunda que acude a nuestra consulta solicitando mejorar o resolver sus problemas disfuncionales (incapacidad funcional con chasquidos articulares, movimientos mandibulares limitados y desviados, dolor al masticar alimentos duros, bloqueo articular intermitente, bruxismo) y estéticos (Clase I esquelética, Clase II dental moderada, mordida profunda, contactos oclusales fuertes en la zona anterior, curva de Spee muy acentuada, braquifacial).

En la exploración objetiva intraoral se observa una sonrisa contraída con presencia de corredores bucales, apiñamiento mandibular y arcadas dentales estrechas.

Los objetivos del tratamiento son el restablecimiento de las relaciones correctas entre el disco articular y el cóndilo mandibular, así como la corrección y estabilización de la maloclusión y los trastornos de la función masticatoria mediante la corrección de la mordida profunda, el restablecimiento de las relaciones sagitales correctas de Clase I en los molares y los caninos, el restablecimiento de los valores correctos de torque coronal en los sectores anterior y lateroposterior, la remodelación y expansión de las arcadas con la eliminación de los corredores bucales y el aplanamiento de la curva de Spee.

El tratamiento comienza con el aparato de reposicionamiento anterior «ARA» (Fig. 1), que, mediante el valo de avance, desplaza la mandíbula hacia delante para permitir que el cóndilo se repositone correctamente con el disco articular («recaptura del disco») (Fig. 2).

La primera fase terapéutica gnátológica, de siete meses de duración, fue seguida de una segunda fase ortodóntica en la que se utilizaron alineadores invisibles. Las características de los alineadores fueron la prescripción de accesorios desde la fase 1, cortes para botones y elásticos de Clase II en los molares inferiores, cortes de precisión en los caninos superiores, ataches optimizados para el control radicular en premolares y caninos, ataches optimizados para la extrusión en los premolares inferiores, contactos posteriores fuertes para reducir la sobrecarga a nivel articular e hipercorrección de la sobremordida hasta 0 mm.

La duración total de la fase de ortodoncia con alineadores invisibles fue de 16 meses en total.

Según la bibliografía especializada, los alineadores han demostrado ser un instrumento eficaz para aliviar el dolor orofacial y garantizar una oclusión que establezca la posición musculoesquelética de la ATM.^[4] La combinación de la terapia con férulas oclusales y alineadores, por lo tanto, no solo proporciona un tratamiento cómodo y prácticamente invisible, sino que también constituye una herramienta eficaz para el tratamiento ortodóntico de pacientes con trastornos temporomandibulares.^[5]

La pregunta que nos hemos planteado en los últimos años es, sin embargo, si es posible reducir la duración total del tratamiento y mejorar la eficacia de la terapia en pacientes con trastornos temporomandibulares.

Intentaremos responder a esta pregunta en el siguiente apartado.

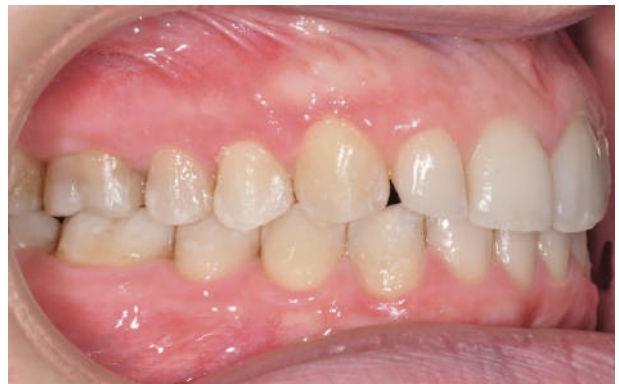
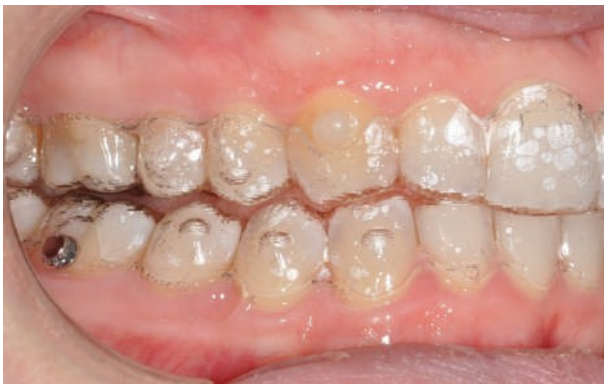
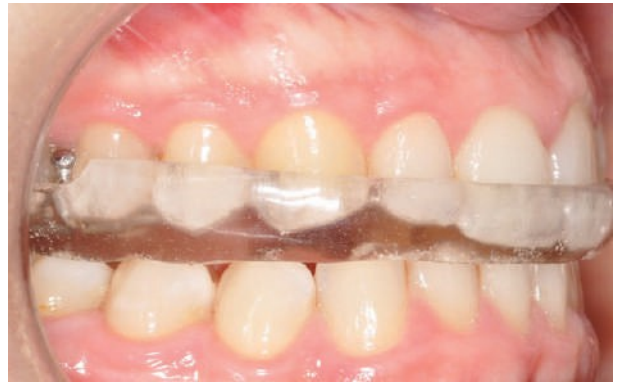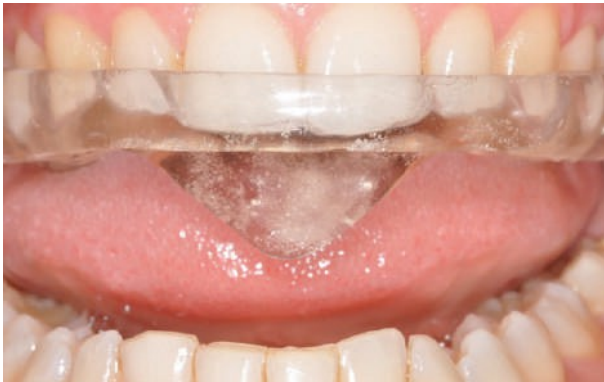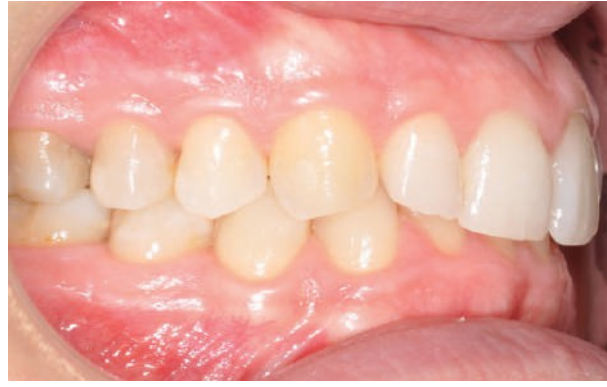FIG. 1 - Tratamiento híbrido con férula oclusal y alineadores en un paciente con bloqueo articular intermitente y mordida profunda

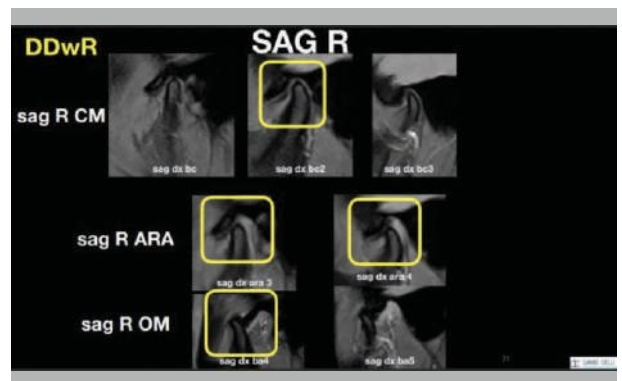
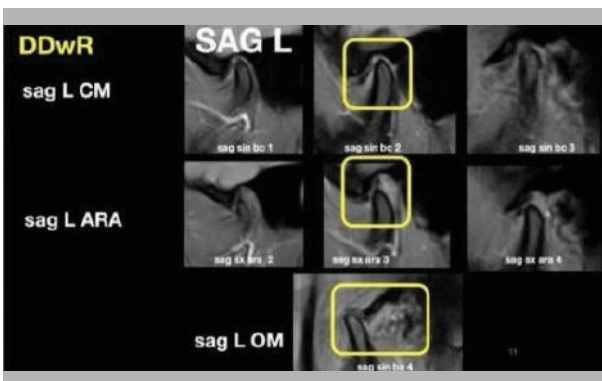


FIG. 2 - Resonancia magnética derecha e izquierda de la ATM antes y después del tratamiento con ARA («Anterior Repositioning Appliance»). Se observa claramente la recolocación de los discos y el restablecimiento de una función articular correcta hasta la apertura máxima

NUEVOS ENFOQUES INTEGRADOS MEDIANTE SPLINTALIGNER AAA

En este artículo queremos presentar un nuevo protocolo híbrido para el tratamiento de los trastornos temporomandibulares (TTM) que utiliza simultáneamente alineadores ortodónticos invisibles y un aparato de avance mandibular con fines gnatólogicos.

El caso clínico analizado corresponde a un paciente que presenta una maloclusión de Clase II, mordida profunda y síntomas de TMD, tales como chasquido articular, movimiento limitado y desviado de la mandíbula (Fig. 3, 4).

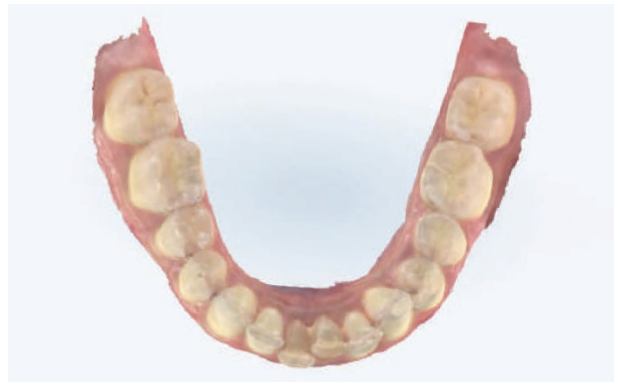
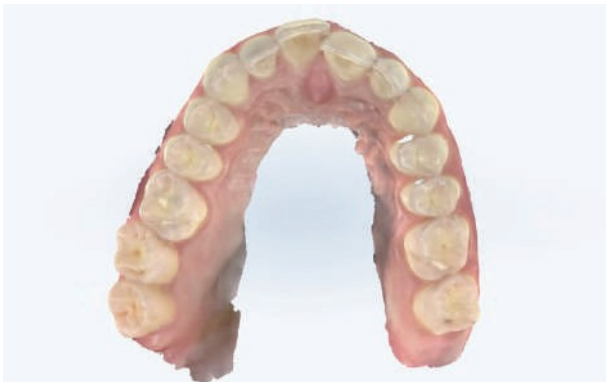
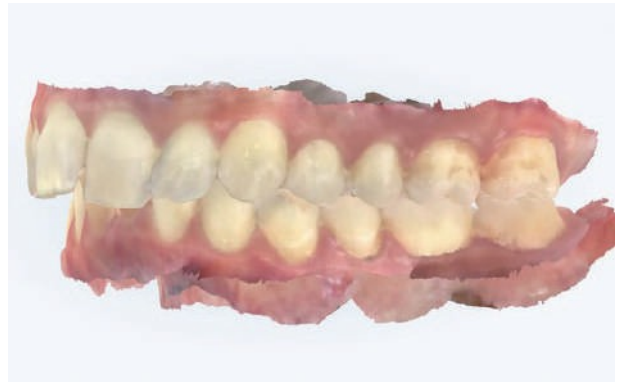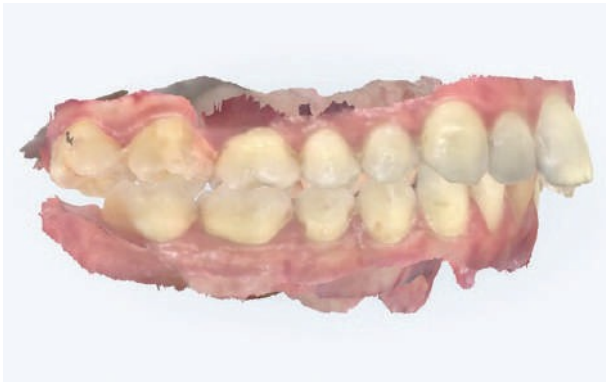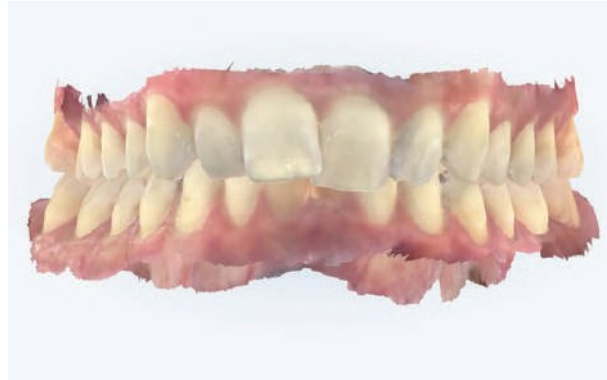FIG. 3 - Escaneo inicial de la oclusión de la paciente antes del inicio del tratamiento

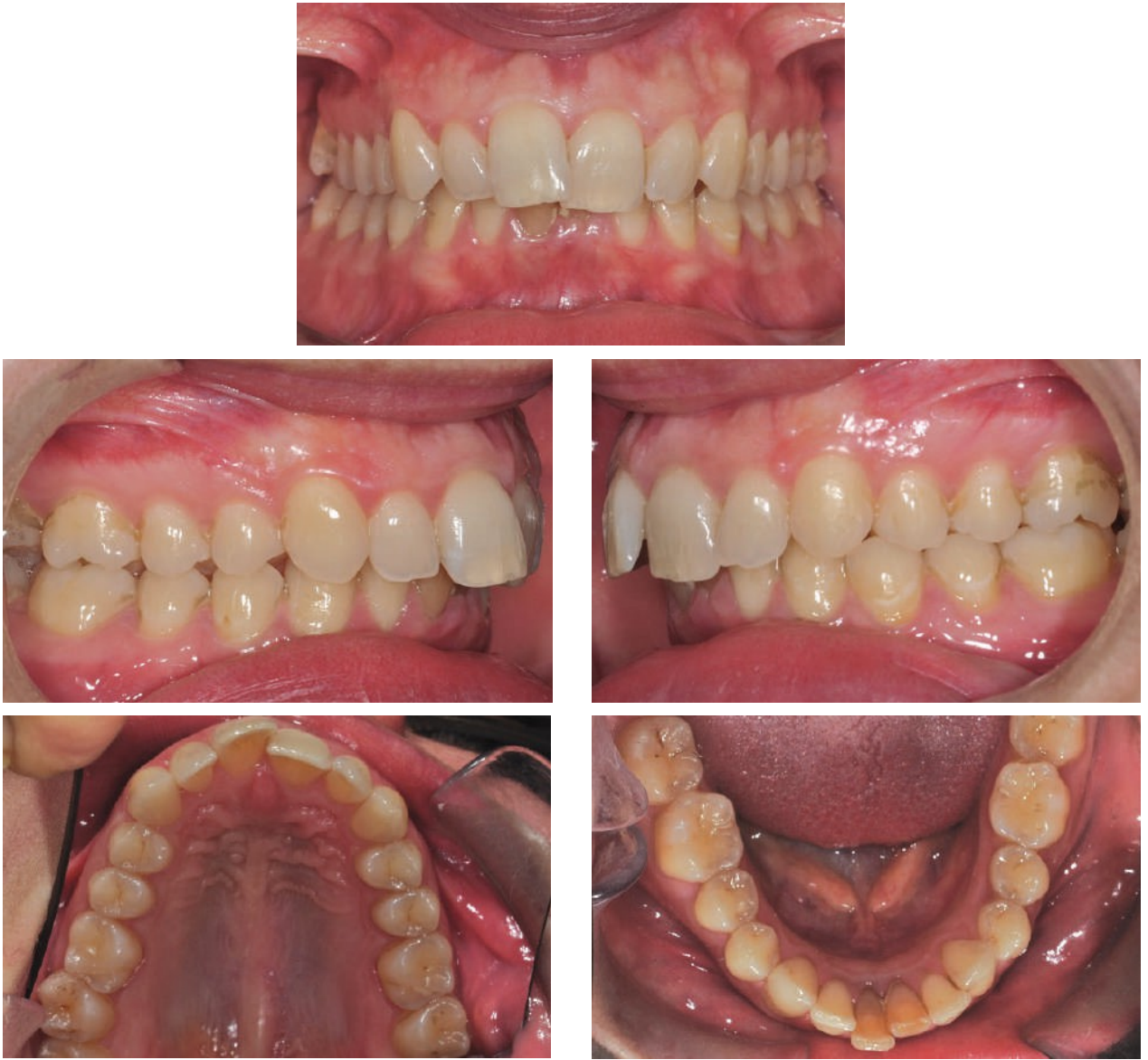

FIG. 4 - Fotografías intraorales antes del inicio del tratamiento

El tratamiento planificado preveía una expansión de las arcadas dentales y la alineación de los dientes, con el objetivo de corregir la Clase II, mejorar la eficiencia oclusal y la estética dentofacial, utilizando los alineadores ALLEO® (Fig. 5).

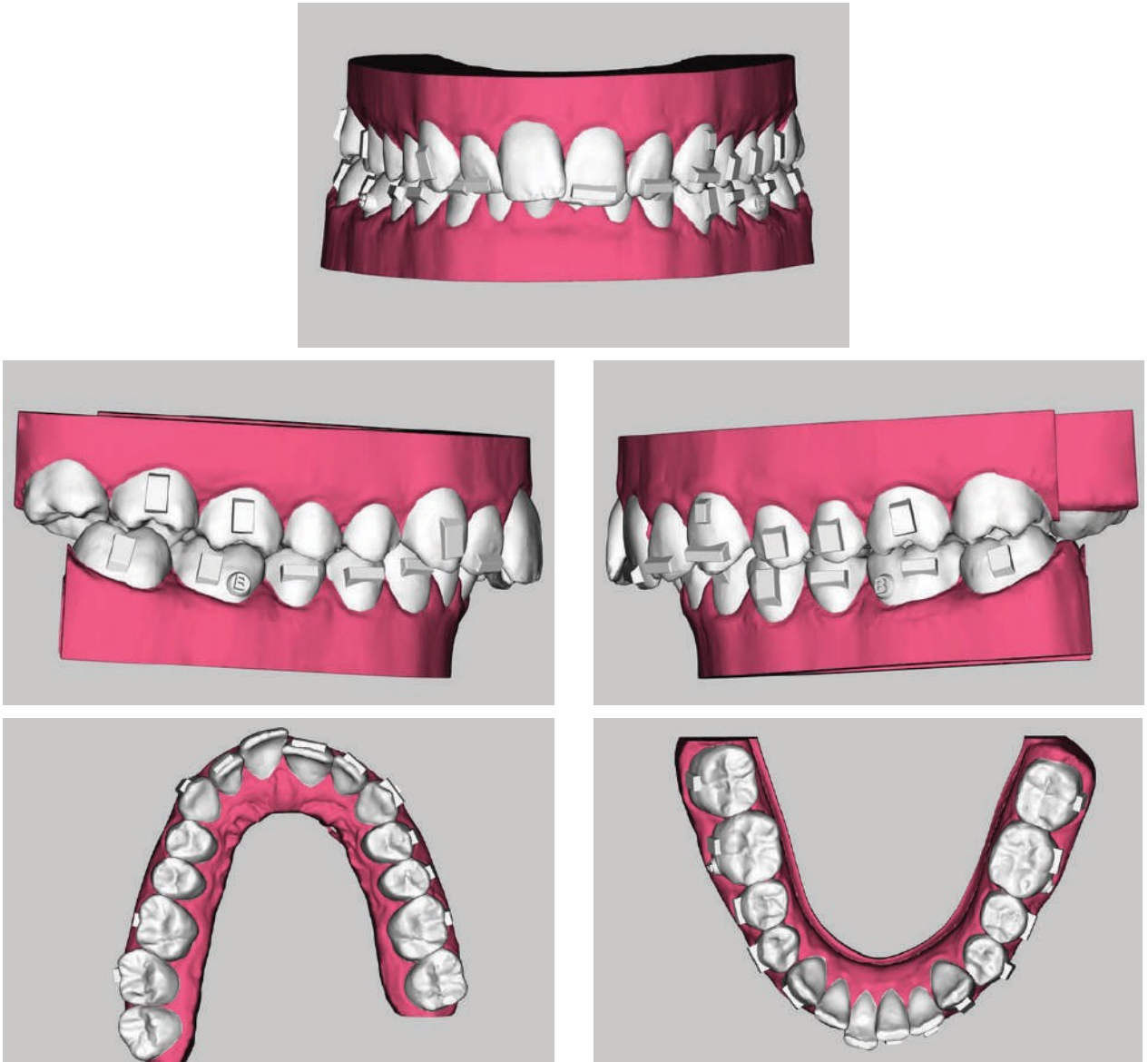

FIG. 5 - Planificación del alineamiento con ALLEO®

Paralelamente, se utilizaron los Splintaligners AAA (Adok® Advancer Aligners) (Fig. 6) para desbloquear y reposicionar la mandíbula en una posición más avanzada, recuperando el disco articular.

Durante el tratamiento con los alineadores ALLEO®, se utilizaron elásticos de Clase II (Fig. 7a, b) para mejorar la relación entre los molares y los caninos y facilitar el reposicionamiento anterior de la mandíbula.

Los alineadores Splintaligners AAA (Adok® Advancer Aligners), por su parte, mediante la extrusión de los sectores posteriores y el avance mandibular en sentido sagital, permitieron una distracción y un avance de la articulación temporomandibular (ATM), lo que facilitó un mejor reposicionamiento del disco articular dentro de la cavidad glenoidea.

El tratamiento integrado mediante ambas técnicas ha demostrado su eficacia en la resolución de la maloclusión de Clase II y en la alineación de los dientes, así como en la reducción del dolor orofacial asociado al TMD.

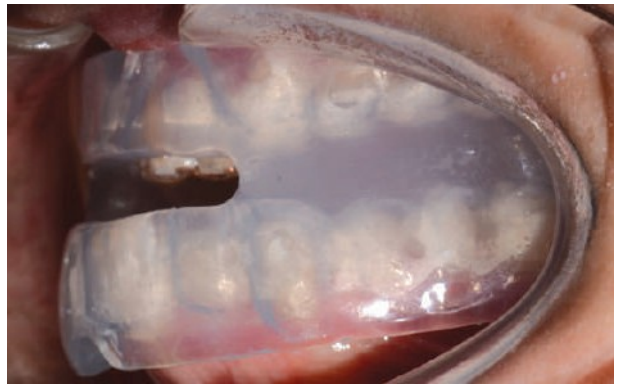
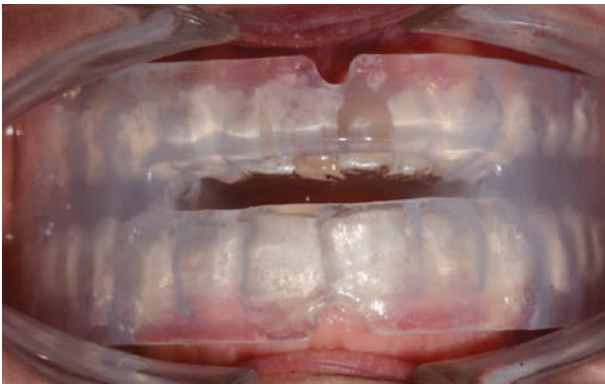
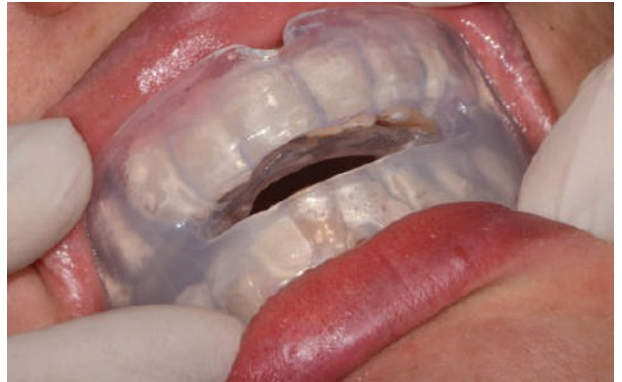
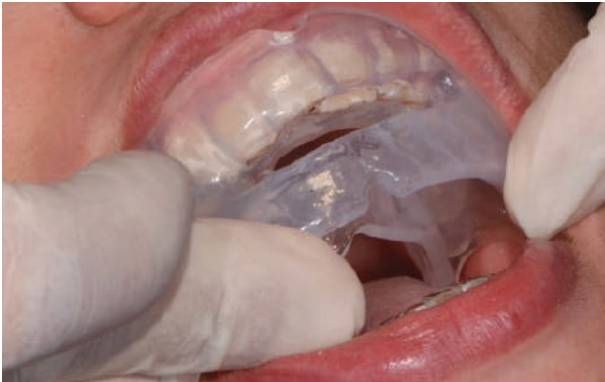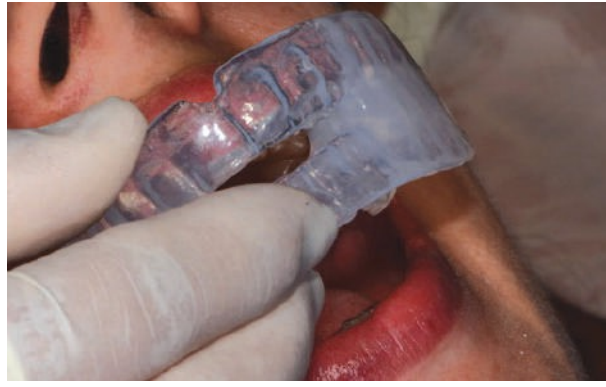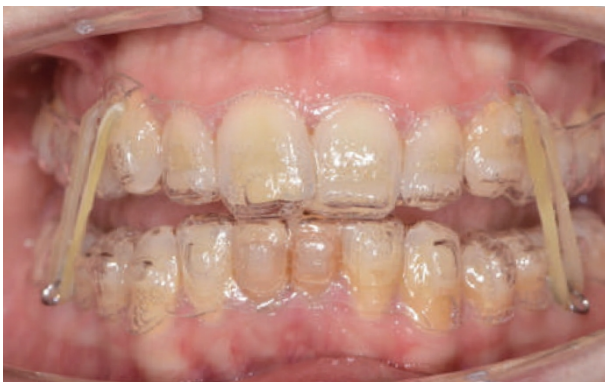FIG. 6 - Tratamiento con Splintaligner AAA



FIGS. 7a, b - Uso de elásticos de Clase II en combinación con ALLEO®

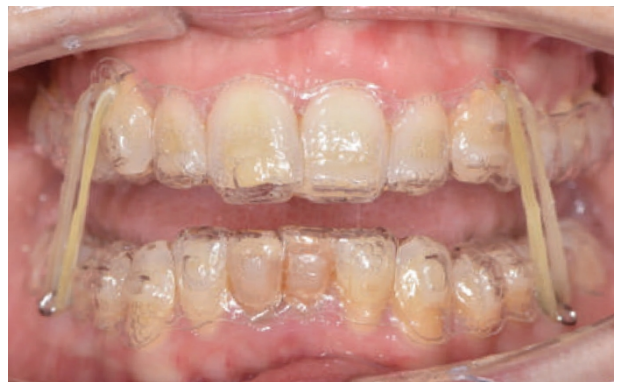
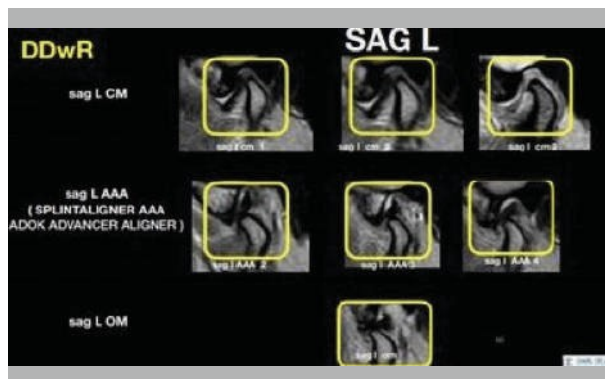
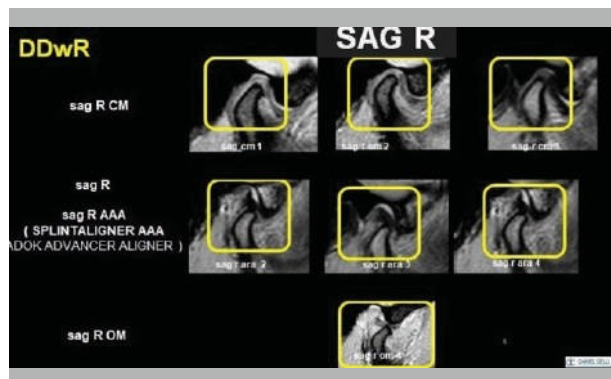FIG. 7b

El movimiento mandibular hacia delante ha permitido la recolocación del disco articular (Figs. 8, 9), mejorando la funcionalidad de la ATM. En comparación con los dispositivos de avance mandibular tradicionales, esta combinación terapéutica integrada ha demostrado ser más eficaz en el tratamiento de los síntomas de los TMD, además de conducir simultáneamente a la alineación dental con una reducción de los tiempos de tratamiento.



CONCLUSIONES

Aunque la etiología multifactorial de los trastornos temporomandibulares (TTM) está demostrada científicamente [6]— lo que indica que los factores oclusales son solo una de las diversas causas de dichos trastornos [6] (traumatismos, estrés emocional, estímulos de dolor profundo, parafunciones) y el papel de la reducida capacidad de adaptación a dichos factores etiológicos como causa determinante de los TMD, es innegable, tal y como afirma J. P. Okeson, que el objetivo de nuestros tratamientos de rehabilitación oclusal (ortodónticos/protésicos) debe ser la estabilidad ortopédica de las estructuras del aparato estomatognático.[3] En los casos presentados se ha previsto el uso de férulas oclusales, elastómeros de avance mandibular diseñados y fabricados en posición terapéutica y alineadores transparentes ALLEO®, indispensables para lograr una oclusión estáticamente correcta y estable, y dinámicamente eficiente. Esta combinación terapéutica de férulas gnatólogicas y/o elastómeros de avance con alineadores ha demostrado ser una herramienta eficaz en el tratamiento de pacientes con trastornos craneomandibulares, aunque el tratamiento convencional secuencial con férulas seguidas de alineadores sigue siendo una opción eficaz para mejorar los signos y síntomas de los TMD.

BIBLIOGRAFÍA

1. Zúñiga-Herrera, I. D., Herrera-Atoche, J. R., Escoffié-Ramírez, M., Casanova-Rosado, J. F., Alonzo-Echeverría, M. L., y Aguilar-Pérez, F. J. La complejidad de la maloclusión como factor asociado a los trastornos temporomandibulares. Un estudio de casos y controles. *Cranio*. Septiembre de 2023; 41(5):461-466.
2. Manfredini D, Lombardo L, Siciliani G. Trastornos temporomandibulares y oclusión dental. Una revisión sistemática de los estudios de asociación: ¿el fin de una era? *J Oral Rehabil*. Noviembre de 2017; 44(11):908-923.
3. Okeson JP. Evolución de la oclusión y los trastornos temporomandibulares en ortodoncia: pasado, presente y futuro. *Am J Orthod Dentofacial Orthop*. Mayo de 2015; 147(5 Suppl):S216-23.
4. Miller DB. Invisalign en el tratamiento del TMD. *Int J Orthod Milwaukee*. Otoño de 2009; 20(3):15-9. PMID: 19835182.
5. Schupp W, Haubrich J, Neumann I. Tratamiento con Invisalign® de pacientes con trastornos craneomandibulares. *Int Orthod*. Septiembre de 2010; 8(3):253-67. Inglés, francés. doi: 10.1016/j.ortho.2010.07.010. Publicación electrónica: 15 de septiembre de 2010. PMID: 20829137.
6. Liu F, Steinkeler A. Epidemiología, diagnóstico y tratamiento de los trastornos temporomandibulares. *Dent Clin North Am*. Julio de 2013; 57(3):465-79.