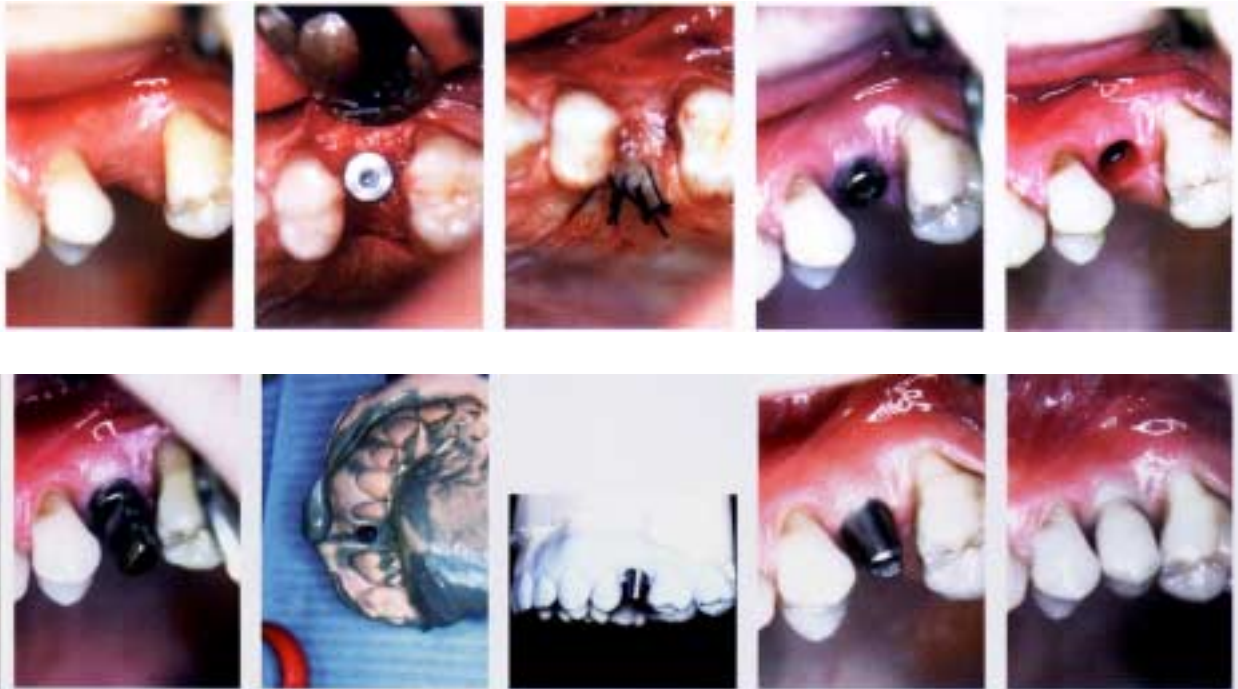


# EDENTULISMO SIMPLE

El siguiente caso muestra como el **SISTEMA DE IMPLANTES LEONE** permite al cirujano restaurar el funcionamiento y combinarlo con excelentes resultados estéticos.

Paciente; hombre de 33 años, con inserción de un implante de 4.1 mm en la posición 25 utilizando una técnica quirúrgica de dos fases.



El tapón de cicatrización, aplicado tres meses después de la inserción del implante, acondiciona los tejidos circundantes proveyendo un sellado perfecto. El tejido gingival se reacomoda por sí mismo alrededor del pie del tapón de cicatrización y subsecuentemente alrededor del surco transmucoso del pilar, ya que estos dos elementos son similares en su geometría. Las imágenes muestran como a través del túnel gingival la superficie del implante no es visible, mientras que el cono en su interior lo es. Además, el tejido suave forma una barrera contra placa y bacterias.

**Aparte de eso, el hueso cortical perio-implantar es protegido de posible contaminación de afuera mientras el perímetro del sello mucoso es reducido.**

**Luego de que el acondicionamiento del tejido delicado ha ocurrido, el tapón de cicatrización es removido para permitir la toma de las impresiones: el transfer es insertado presionándolo dentro del implante y es sujetado firmemente por dentro gracias al hexágono interno, para permitir la precisa transferencia de la posición del implante.**

**El transfer, gracias a su diseño especial, resulta muy estable dentro del material de impresión. El tapón de cicatrización ha sido reposicionado, el modelo ha sido desarrollado, el pilar ha sido preparado y subsecuentemente la corona ha sido fabricada. Una vez la congruencia de la prótesis ha sido verificada dentro de la boca del paciente, el pilar ha sido activado y la corona metálica-cerámica cementada en la forma convencional.**

## **IVAN PADILLA DENTAL CORP. EU**

**Cra 13 # 44-57 Of. 203 TEL: 2451146 -TV. 38 # 105<sup>a</sup>-29**

**TELEFAX: 2711760**

**DISTRIBUIDORES LEONE SPA BOGOTÁ-COLOMBIA**

**[www.ivanpadilladentalcorp.com](http://www.ivanpadilladentalcorp.com)**

